2022

SPEKTRUM

DTZ

OZB ONKO ZENTRUM Berlin

NUKLEARMEDIZIN

RADIOLOGIE

INTERVENTIONELLE ONKOLOGIE & RADIONUKLIDTHERAPIE

STRAHLENTHERAPIE

+ DIAGNOSTIK THERAPIE

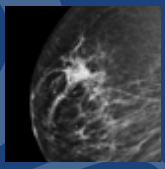

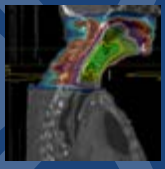

Die DTZ-Gesellschafter

Prof. Dr. med.
Wolfgang Mohnike

Ärztlicher Direktor
ÜBAG MVZ DTZ am Frankfurter Tor/
MVZ DTZ am OZB Onkozentrum Berlin

Facharzt für Innere Medizin
Facharzt für Nuklearmedizin

Priv.-Doz. Dr. med.
Konrad Mohnike

Ärztlicher Leiter
des MVZ DTZ Berlin am Frankfurter Tor

Facharzt für Nuklearmedizin
Facharzt für Radiologie

Dr. med.
Matthias Lampe

Ärztlicher Leiter
des MVZ DTZ am OZB Onkozentrum Berlin

Facharzt für Strahlentherapie

Irina Volkova

Leiterin Nuklearmedizin

Fachärztin für Nuklearmedizin

Dr. med.
Hanno Stobbe

Leiter Radiologie

Facharzt für Radiologie

Dr. med.
Hendrik Herm

Leiter Strahlentherapie
des MVZ DTZ Berlin am Frankfurter Tor

Facharzt für Strahlentherapie

In allen Arbeitsbereichen werden die Gesellschafter durch ein Team kompetenter Fachärzte und Weiterbildungsassistenten unterstützt.

NUKLEARMEDIZIN

RADIOLOGIE

INTERVENTIONELLE ONKOLOGIE & RADIONUKLIDTHERAPIE

STRAHLENTHERAPIE

DTZ

OZB ONKO ZENTRUM Berlin

Vorwort

Sehr geehrte Patientinnen und Patienten,
sehr geehrte Kolleginnen und Kollegen,

unser neuer Standort am OZB Onkozentrum ist seit nunmehr 1 Jahr aktiv, und wir sind seitdem nicht untätig gewesen. Um dem erhöhten Anrufaufkommen aufgrund eines zweiten Standortes entgegenzuwirken, können wir seit diesem Jahr auch Online-Termine anbieten. Hierfür besuchen Sie einfach unsere Webseite: www.berlin-dtz.de.

Weiterhin haben wir an unserem neuen Standort in Köpenick ein zweites, hochmodernes SPECT-Gerät installiert mit extra großer Öffnung und kurzer Tunnellänge, die es auch Patienten mit Platzangst ermöglicht, von detailgenauen Aufnahmen des Körpers für eine sichere und klare Diagnose zu profitieren.

Darüber hinaus freuen wir uns, dass wir in unserer neuen Klinik für Radionuklidtherapie & Theranostik am OZB Patienten mit etablierten wie innovativen Radionuklidtherapien behandeln können. Vorerst können wir dies Privatpatienten anbieten, sind aber nach Kräften bemüht, das Angebot auch gesetzlich versicherten Patienen zu ermöglichen. Wir halten ansprechend eingerichtete Zimmer mit eigenem Balkonzugang vor, die den Aufenthalt so angenehm wie möglich gestalten sollen.

Auch die Strahlentherapie wartet mit neuer Technik auf: ein modernes Konturierungssystem zur automatischen Abgrenzung von Risikoorganen hebt die Präzision der Bestrahlungsplanung auf eine neue Ebene und optimiert jeden einzelnen Schritt des Behandlungsprozessablaufes.

Last but not least: Die Möglichkeiten, die PET/CT im Rahmen der Ambulanten Spezialfachärztlichen Versorgung (ASV) zulasten der Gesetzlichen Krankenversicherung (GKV) abzurechnen, wurden im Jahr 2021 deutlich erweitert. Das DTZ Berlin bringt aktuell in Kooperation mit den DRK Kliniken Berlin Köpenick eine ASV Gastrointestinale Tumoren auf den Weg und versucht so, vielen Patienten den Zugang zu dieser oft therapieentscheidenden Krebsdiagnostik zu ermöglichen.

Mit freundlichen Grüßen

Prof. Dr. Wolfgang Mohnike
Priv.-Doz. Dr. Konrad Mohnike
Dr. Matthias Lampe

Buchen Sie Ihre **Termine online** bei Doctolib

INHALT

DTZ BERLIN AN ZWEI STANDORTEN Seite 4

DTZ PRIVATKLINIK AM OZB Seite 6

DTZ-FACHBEREICHE

- Nuklearmedizin Seite 8
- Radiologie Seite 8
- Interventionelle Onkologie & Radionuklidtherapie Seite 9
- Strahlentherapie Seite 9

DTZ RADIOCHEMIE Seite 10

Die Leistungen sind an unseren beiden Standorten verfügbar.

DTZ CAMPUS FRIEDRICHSHAIN	DTZ CAMPUS KÖPENICK
MVZ **DTZ Berlin am Frankfurter Tor** Kadiner Str. 23 10243 Berlin	MVZ **DTZ Berlin am OZB Onkozentrum Berlin** Salvador-Allende-Str. 2–8 12559 Berlin

DIE DTZ-FACHBEREICHE IM DETAIL

NUKLEARMEDIZIN

- PET/CT Seite 12
- PET/MR Seite 14
- SPECT und SPECT/CT Seite 16
- Herz-SPECT Seite 18
- Schilddrüsenzentrum Seite 20
- Verwendete Tracer Seite 22

RADIOLOGIE

- CT Seite 24
- MRT Seite 25
- Sonographie Seite 26
- Konventionelles digitales Röntgen Seite 27
- Digitale Mammographie mit Tomosynthese Seite 28
- Osteodensitometrie Seite 29
- Zukunft der Radiologie Seite 30

INTERVENTIONELLE ONKOLOGIE & RADIONUKLIDTHERAPIE

- Einführung Seite 32
- Interstitielle Brachytherapie Seite 32
- Periradikuläre Therapie Seite 35
- Radionuklidtherapie Seite 36

STRAHLENTHERAPIE

- Sicher, schonend & präzise Seite 38
- Bestrahlungsplanungstechniken Seite 39
- Entzündungs-/ Schmerzbestrahlung Seite 43
- Elekta Versa HD & Agility 160 MLC Seite 44
- TomoHD (Tomotherapie) Seite 45

INHALT

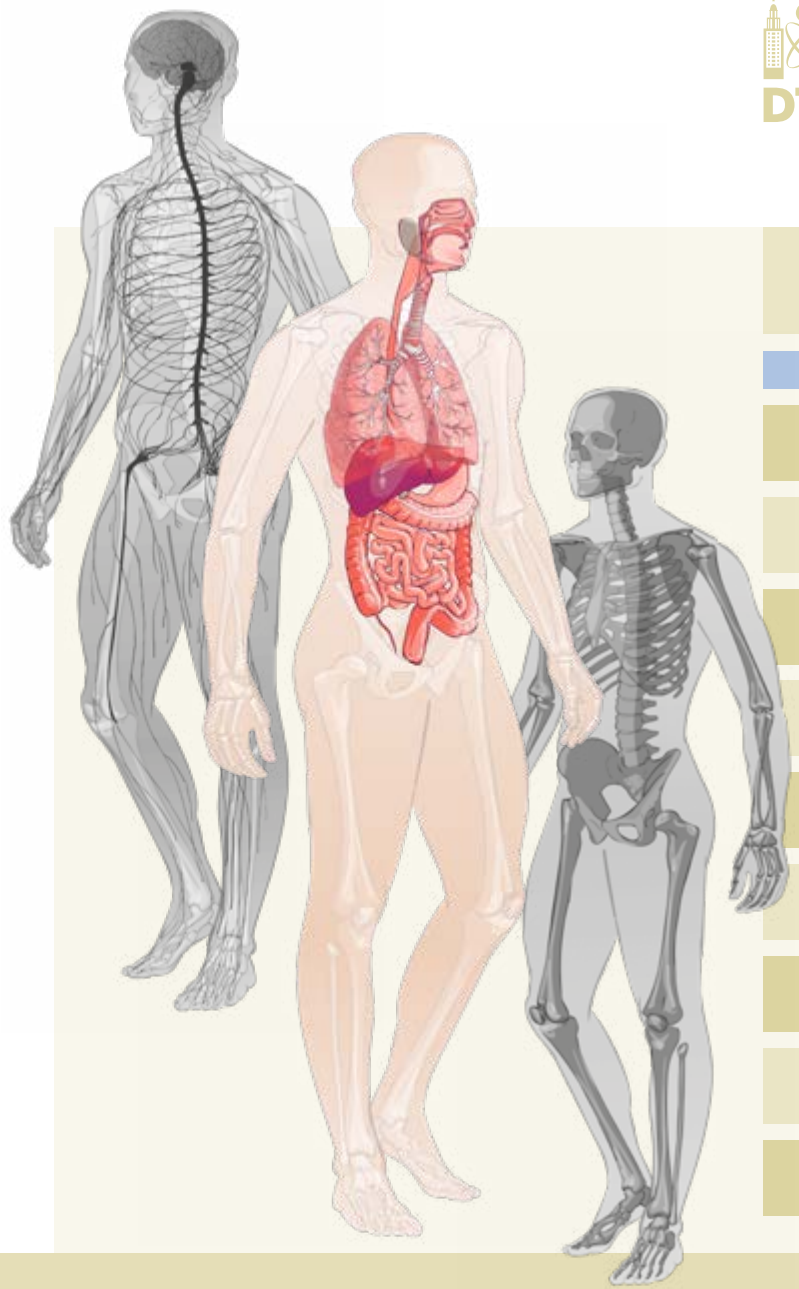

DTZ

OZB ONKO ZENTRUM Berlin

FRAGESTELLUNGEN IN DEN FACHBEREICHEN

- Onkologie Seite 46
- Neurologie Seite 48
- Endokrinologie Seite 50
- Gastroenterologie Seite 53
- Kardiologie Seite 55
- Pulmologie Seite 57
- Gynäkologie Seite 59
- Urologie Seite 64
- Orthopädie Seite 67

DAS DTZ BERLIN – JETZT AN ZWEI STANDORTEN.

Das DTZ Berlin ist ein medizinisches Versorgungszentrum mit zwei Standorten (DTZ am Frankfurter Tor und DTZ am Onkozentrum Berlin OZB) und vier Fachbereichen. Hierzu gehören die beiden diagnostischen Zentren für Nuklearmedizin und Radiologie sowie die beiden therapeutischen Zentren für Strahlentherapie sowie für Interventionelle Onkologie & Radionuklidtherapie. Die Fachbereiche werden von der angebundenen Radiochemie mit Zyklotron versorgt, die neue DTZ Privatklinik am OZB kann Patienten nun auch stationär vor Ort betreuen.

Zusätzlich wird unser Konzept der kurzen Wege, also der medizinischen Versorgung unter einem Dach und mit interdisziplinärer Verzahnung, durch die im OZB ebenfalls ansässigen Tumorzentren vervollständigt. Als Teil des zertifizierten Onkologischen Zentrums Berlin an den DRK Kliniken Berlin Köpenick bringen wir unsere 30jährige Expertise im niedergelassenen Bereich mit den Vorzügen stationärer Behandlung auf höchstem Niveau zusammen.

Mit mehr als 130 Mitarbeitern und 70.000 Behandlungsfällen pro Jahr, einer wöchentlichen, hauseigenen Tumorkonferenz und einer breiten Palette an High-Tech-Medizingeräten gehört das DTZ Berlin zu den größten niedergelassenen, onkologisch ausgerichteten Einrichtungen in Deutschland. Die onkologische Expertise wurde zuletzt im November 2021 mit der Rezertifizierung zum Onkologischen Zentrum von Fachexperten bestätigt.

Seit Bestehen verfolgt das DTZ Berlin das Konzept eines ganzheitlichen und patientenorientierten Behandlungsprozesses und hat dieses fortlaufend weiterentwickelt. Das heißt, die Ärzte aller in beiden Häusern vertretenen Fachrichtungen arbeiten Hand in Hand für eine auf den Patienten abgestimmte bestmögliche Behandlung. Von der Erstdiagnose bis zum Abschluss der Therapie steht der Patient bei uns im Mittelpunkt.

*MVZ **DTZ Berlin** am Frankfurter Tor*

Ambulante Spitzenmedizin trifft Alltagsdiagnostik.
Ob Schilddrüsenüberfunktion oder komplexe Tumorerkrankung: Seit 30 Jahren versorgt das „MVZ der kurzen Wege" Patienten aus ganz Deutschland. Hierfür stehen die 4 Fachbereiche Radiologie, Nuklearmedizin, interventionelle Onkologie & Radionuklidtherapie sowie Strahlentherapie zur Verfügung. Die notwendigen Substanzen stellt die GMP-zertifizierte Radiochemie mit Zyklotron her. Der Standort wird kontinuierlich modernisiert, zuletzt mit dem modernsten PET/CT-System der Welt und einem smarten Wartenummernsystem mit Informationen über die Web-App, um den Komfort beim Warten zu erhöhen. Eine effektive Kombination aus High-Tech-Medizin und Patientennähe.

Kadiner Straße 23, 10243 Berlin

*MVZ **DTZ Berlin am OZB** Onkozentrum Berlin*

Onkologische Versorgung über Sektorengrenzen hinweg.
Mit modernsten medizinischen Geräten und der Verknüpfung mit den Tumorzentren zum zertifizierten Onkologischen Zentrum kann am OZB die gesamte Palette ambulanter und stationärer Leistungen zur Rundumversorgung von Krebspatienten angeboten werden. Für die hochpräzise Tumordiagnostik und -therapie besitzen das dort installierte PET/CT-Gerät, die Strahlentherapie sowie die neue Klinik für Radionuklidtherapie & Theranostik ein Alleinstellungsmerkmal im Bezirk Treptow-Köpenick. Die Ärzte arbeiten unter einem Dach interdisziplinär und sektorenübergreifend zusammen – für eine onkologische Versorgung auf Spitzenniveau.

Salvador-Allende-Straße 2–8, 12559 Berlin

DTZ PRIVATKLINIK AM OZB

Die DTZ Privatklinik am OZB ist Teil eines Gesamtkonzepts, das vom DTZ Berlin und den DRK Kliniken Berlin Köpenick verfolgt wird. Gemeinsam gründeten sie das OZB Onkozentrum Berlin, in dem Klinik- und Praxisärzte verschiedenster Fachrichtungen eng miteinander zusammenarbeiten. Zielstellung ist ein vollständiges ambulantes und stationäres diagnostisch-therapeutisches Angebot auf einem Campus. Auf diese Weise sollen die Wege der Patienten verkürzt und der verlustfreie Informationsfluss zwischen Arztpraxis und Klinik gewährleistet werden. Besonders innovativ sind die beiden im OZB untergebrachten Stationen zwei verschiedener Kliniken, die Tür an Tür zusammenarbeiten. Während die interdisziplinär-onkologische Station den DRK Kliniken Berlin Köpenick zuzuordnen ist, gehören die Betten der Radionuklidstation zur DTZ Privatklinik am OZB.

Klinik für Radionuklidtherapie & Theranostik

Unsere Klinik für Radionuklidtherapie & Theranostik ist, wie der Name schon sagt, spezialisiert auf Therapien mit offenen Radionukliden. Wir bieten neben der klassischen Radiojodtherapie für Patienten mit Schilddrüsenerkrankungen auch moderne theranostische Verfahren an, um Patenten mit neuroendokrinen Tumoren oder einem Prostatakarzinom zu behandeln.

Hierfür stehen unseren Patienten 4 Betten zur Verfügung in zwei 1-Bettzimmern und einem 2-Bettzimmer. Die gesamte Station ist in freundlichen Farben gestaltet und mit einer Klimaanlage, Fußbodenheizung und bodentiefen Fenstern ausgestattet. Ebenfalls haben Patienten Zugang zum Balkon, den sie nutzen dürfen – eine für Radionuklidstationen einzigartige Möglichkeit.

Was ist „Theranostik"?

In der Theranostik geht es um „die richtige Therapie beim richtigen Patienten zum richtigen Zeitpunkt" (Hengerer und Mertelmeier 2001). Ziel ist eine gezielte und patientenindividuelle Tumortherapie.

Hierfür werden die nuklearmedizinische Diagnostik (PET/CT, PET/MR) und Therapie mittels individualisierter Spürsubstanzen (Tracer) miteinander kombiniert. Die Spürsubstanz findet die Krebszelle und dockt dort an. Abhängig vom Radionuklid, mit dem sie zuvor markiert wurde, leuchtet entweder der Tumor in der PET auf oder die Tumorzelle wird von innen bestrahlt.

Bindeglied ist hier die seit 2011 GMP-zertifizierte Radiochemie des MVZ DTZ als einzige klinische Radiochemie Berlins mit regelmäßiger Rezertifizierung durch das Landesamt für Gesundheit und Soziales (LAGeSo).

Abb. 1: Patientenzimmer und Balkonzugang

DTZ PRIVATKLINIK AM OZB

Endoradiotherapie/Theranostik

Radiojodtherapie mit ^{131}Iod

Die Radiojodtherapie ist ein seit vielen Jahrzehnten etabliertes, nebenwirkungsarmes Verfahren zur Behandlung von gut- und bösartigen Schilddrüsenerkrankungen. Da die Schilddrüse ein „Jodfänger" ist, wird dem Patienten eine kleine Menge radioaktives Jod verabreicht. Das Jod lagert sich ausschließlich in Schilddrüsenzellen ein und gibt dort mit einer Reichweite von wenigen Millimetern Beta-Strahlung ab. So können kranke Schilddrüsenzellen geschädigt und gesundes Gewebe geschont werden.

^{177}Lutetium-PSMA und ^{177}Lutetium-DOTATOC

Bei der Endoradiotherapie wird der Tumor von innen bestrahlt. Dies gelingt mit einem radioaktiven Medikament, das – gemäß dem Schlüssel-Schloss-Prinzip – direkt an Tumorzellen andockt. Die vom Medikament abgesonderte Beta-Strahlung besitzt eine extrem kurze Reichweite. Aus diesem Grund ist es in der Lage, Tumoren gezielt zu bekämpfen und gleichzeitig umliegendes Gewebe zu schonen.

Wir führen in unserer Klinik für Radionuklidtherapie & Theranostik die Endoradiotherapie für Patienten mit einem metastasierten kastrationsresistenten Prostatakarzinom (^{177}Lutetium-PSMA) oder einem neuroendokrinen Tumor (NET) (^{177}Lutetium-DOTATOC) durch.

Um den Tumor mit all seinen Absiedlungen zu lokalisieren, ist – im Sinne der Theranostik – vor der Behandlung eine sichere Ausbreitungsdiagnostik mit PET/CT oder PET/MR ratsam.

^{177}Lutetium-PSMA

Für Patienten mit einem metastasierten Prostatakarzinom, bei denen Hormon- und Chemotherapie nicht mehr wirken, kann die Endoradiotherapie mit ^{177}Lutetium-PSMA eine wichtige Behandlungsoption darstellen. Das hohe Aufkommen des Eiweißes PSMA an der Zelloberfläche der Tumorzellen bewirkt, dass ^{177}Lutetium-PSMA sich an das Eiweiß bindet, sodass die Radioaktivität direkt auf das Tumorgewebe (Knochen, Weichteile, Lymphknoten) einwirken kann mit zumeist sehr gutem Ansprechen in Form eines Rückgangs der Tumormasse und der oft sehr starken Schmerzen.

^{177}Lutetium-DOTATOC

Die Endoradiotherapie mit ^{177}Lutetium-DOTATOC-Therapie eignet sich für Patienten mit einem NET, bei denen die therapeutischen Optionen ausgeschöpft sind, bzw. mit langsam wachsenden Tumoren oder Metastasen, die kaum auf eine Chemotherapie reagieren. Hierfür wird das schwach radioaktive Lutetiumisotop mit einem Somatostatin-Analogon, dem DOTATOC, gebunden, das gezielt an die Somatostatin-Rezeptoren der Zelloberfläche neuroendokriner Tumoren andockt und so punktgenau bestrahlen kann.

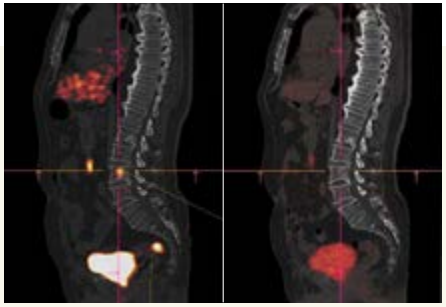

Abb. 2: Skelettmetastasen vor (links) und nach (rechts) ^{177}Lu-PSMA-Therapie

DTZ-FACHBEREICHE

Nuklearmedizin

Die Nuklearmedizin stellt die Funktion eines Organs oder Organsystems dar und stützt sich im DTZ Berlin auf 2 Säulen: Zum einen kann die konventionelle Nuklearmedizin „klassische" Krankheiten zuverlässig identifizieren, zum anderen werden mit der Hybridbildgebung spezifische Krebs-, Herz- oder neurologische Erkrankungen präzise diagnostiziert. Für die bildgebende Darstellung der erkrankten Strukturen bedient sich die Nuklearmedizin radioaktiv markierter Spürsubstanzen (Tracer), die unter Einhaltung höchster Qualitätsstandards in den Laboren der DTZ Radiochemie am Frankfurter Tor GmbH produziert werden.

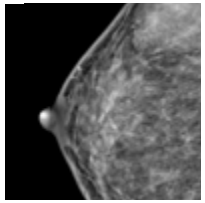

Radiologie

Die Radiologie macht Strukturen des Körpers mithilfe von Röntgenstrahlen oder Magnetfeldern sichtbar. Das DTZ bietet die gesamte Bandbreite radiologischer Untersuchungen an, wie etwa CT, MRT, Röntgen, Ultraschall und die Mammographie mit Tomosynthese. Bei verdächtigen Befunden besteht zudem die Möglichkeit einer Sonographie- oder MRT-gestützten Mammabiopsie. Auch die Therapieangebote am DTZ Berlin bedienen sich radiologischer Bildgebungstechniken, so z. B. die interstitielle Brachytherapie, die Periradikuläre Therapie sowie die Strahlentherapie.

MEDIZINISCHES VERSORGUNGSZENTRUM (MVZ) DTZ BERLIN

NUKLEARMEDIZIN
- PET/CT
- PET/MR
- SPECT/CT
- Herz-SPECT
- Szintigraphie/SPECT
- Schilddrüsenzentrum (Labor- und Funktionsdiagnostik)

INTERVENTIONELLE ONKOLOGIE & RADIONUKLIDTHERAPIE
- Interventionelle Brachytherapie
- Periradikuläre Therapie (PRT)
- Radiumtherapie
- Radiosynoviorthese

RADIOLOGIE
- CT
- MRT
- Bildgesteuerte Mamma-Biopsie
- Mammographie mit Tomosynthese
- Sonographie
- Röntgen
- Osteodensitometrie

STRAHLENTHERAPIE
- 5 Linearbeschleuniger: Elekta Versa HD, TomoHD, Elekta Agility
- 3D-Bestrahlung
- Stereotaxie (Elekta Versa HD, Tomo HD)
- Atemgating
- IGRT
- IMRT/VMAT

DTZ

DTZ PRIVATKLINIK AM OZB
KLINIK FÜR RADIONUKLIDTHERAPIE & THERANOSTIK

RADIOCHEMIE

DTZ PRIVATKLINIK

DTZ RADIOCHEMIE

Interventionelle Onkologie & Radionuklidtherapie

Die Interventionelle Onkologie beschäftigt sich mit der mikroinvasiven Behandlung von Tumorerkrankungen. Dies schließt alle Maßnahmen ein, die den Tumor durch die Haut (perkutan) oder durch die Blutgefäße (endovaskulär) erreichen. Der Fokus liegt dabei auf der interstitiellen Brachytherapie. Die Radionuklidtherapie wird bei Tumorpatienten zur gezielten Behandlung nach Ausschöpfen der konventionellen Therapieoptionen angewandt (z. B. ^{177}Lutetium-PSMA oder ^{223}Radium). Sie werden in unserer DTZ Prviatklinik am OZB optimal versorgt.

Strahlentherapie

Die Strahlentherapie kann sowohl gutartige Erkrankungen wie Arthritis oder Rheuma als auch bösartige Krebserkrankungen effektiv und schonend behandeln. Während bei der Schmerztherapie die nebenwirkungsfreie Linderung der Beschwerden im Vordergrund steht, müssen Tumoren gezielt bekämpft werden. Hierfür ermöglichen die Daten aus der Hybridbildgebung eine exakte Bestimmung der Tumorausbreitung und damit eine punktgenaue und besonders schonende Bestrahlungsplanung.

RADIOCHEMIE

Von der Skelettszintigraphie bis zur PET/CT: Die Aufnahmen vom Körper erfordern nicht nur bildgebende Technologie, sondern auch entsprechende Substanzen, sog. Tracer, die sich gezielt in den erkrankten Strukturen anreichern und so eine zuverlässige Diagnose erlauben. Sie werden entweder im Synthese- oder im Heißlabor der DTZ Radiochemie am Frankfurter Tor GmbH produziert und anschließend im Qualitätslabor auf ihre Reinheit und Sicherheit geprüft.

Unser Zyklotron

Unsere Einrichtung verfügt über ein eigenes Zyklotron, das die Produktion von Fluorid, der Ausgangstoff für radioaktiv markierte Tracer, gestattet. Es eignet sich hervorragend für diagnostische Untersuchungen, da es sich einerseits verstärkt in den erkrankten Strukturen anreichert und andererseits verhältnismäßig kurze Halbwertszeiten aufweist, was die Strahlenbelastung für den Patienten gering hält.

Unser FDG-Produkt „FluTor"

Im Jahr 2017 erteilte uns das BfArM die Arzneimittelzulassung für unser FDG-Produkt „FluTor", das für PET-Untersuchungen benötigt wird. Seitdem stellen wir den PET-Tracer nicht mehr nur für den eigenen Bedarf her, sondern können auch Patienten anderer Einrichtungen versorgen.

Unser Syntheselabor

Unsere Produktionen im Syntheselabor erfolgen computergestützt in einem Reinraum mit speziellen Synthesemodulen. So kann etwa die Sterilität der Radiopharmaka gewährleistet werden.

Unser Heißlabor

Das Heißlabor dient der Patientenversorgung durch die tagesaktuelle Produktion von ^{99m}Technetium-Verbindungen, die für szintigraphische Untersuchungen (z. B. mit dem SPECT-Gerät) eingesetzt werden.

Unsere Qualität

Unser Personal ist speziell ausgebildet und wird regelmäßig geschult, um stets auf dem neuesten Stand von Wissenschaft und Technik zu sein.

Als einzige klinische Einrichtung in Berlin erfolgen unsere Synthesen sowie die Qualitätskontrolle GMP-gerecht und entsprechen den Anforderungen der 15. Novelle des Arzneimittelgesetzes. Die letzte GMP-Inspektion fand im Oktober 2020 statt.

Neue Entwicklungen

Wir forschen kontinuierlich an neuen Substanzen, die für die PET zukünftig relevant werden könnten. Hierzu gehört u.a. ^{68}Ga-FAPI, das sich für die Darstellung verschiedenster Karzinome eignet. Ursächlich hierfür ist der hohe Kontrast bei Tumoren und die niedrige Hintergrundaktivität bzw. geringe Anreicherung in gesunden Organen.

Darüber hinaus versorgen wir die neue DTZ Privatklinik am OZB mit für die Radionuklidtherapie & Theranostik notwendigen Substanzen, die unsere hohen Qualitätsansprüche erfüllen und den gesetzlichen Vorgaben folgen. In enger, interdisziplinärer Zuammenarbeit können auf diese Weise Patienten mit benignen und malignen Erkrankungen optimal behandelt werden.

NUKLEARMEDIZIN

NUKLEARMEDIZIN

- PET/CT — Seite 12
- PET/MR — Seite 14
- SPECT und SPECT/CT — Seite 16
- Herz-SPECT — Seite 18
- Schilddrüsenzentrum — Seite 20
- Verwendete Tracer — Seite 22

RADIOLOGIE

- CT — Seite 24
- MRT — Seite 25
- Sonographie — Seite 26
- Konventionelles digitales Röntgen — Seite 27
- Digitale Mammographie mit Tomosynthese — Seite 28
- Osteodensitometrie — Seite 29
- Zukunft der Radiologie — Seite 30

INTERVENTIONELLE ONKOLOGIE & RADIONUKLIDTHERAPIE

- Einführung — Seite 32
- Interstitielle Brachytherapie — Seite 32
- Periradikuläre Therapie — Seite 35
- Radionuklidtherapie — Seite 36

STRAHLENTHERAPIE

- Sicher, schonend & präzise — Seite 38
- Bestrahlungsplanungstechniken — Seite 39
- Entzündungs-/ Schmerzbestrahlung — Seite 43
- Elekta Versa HD & Agility 160 MLC — Seite 44
- TomoHD (Tomotherapie) — Seite 45

PET/CT

Die Methode

Die hochauflösende PET (Positronenemissionstomographie) erkennt Tumoren aufgrund ihres gesteigerten Stoffwechsels. Hierzu wird dem Patienten ein Tracer injiziert, der sich bevorzugt in Krebszellen anreichert. Auf dem Bild, das die PET-Kamera von der Verteilung des Tracers im Körper erstellt, ist das kranke Gewebe somit deutlich zu erkennen.

Die CT (Computertomographie) ist ein computergestütztes radiologisches Verfahren, das dreidimensionale Aufnahmen vom Inneren des Körpers ermöglicht. Sie liefert detailgetreue Abbildungen der Gewebestrukturen, Knochen und Organe.

Mit der kombinierten PET/CT gelingt es, kranke Zellen im Körper zu erkennen (PET) und diese den einzelnen Strukturen im Körper exakt zuzuordnen (CT).

Die Geräte

Das DTZ Berlin bietet die PET/CT-Untersuchung an beiden Standorten an. Während am OZB der Biograph 64 mit 4 PET-Ringen zum Einsatz kommt, wurde am Frankfurter Tor der Biograph Vision 600 installiert mit der branchenweit schnellsten Time-of-flight-Technologie. Mithilfe der dynamischen Ganzkörper-PET/CT ist es sogar möglich, Schmerzpatienten und Kinder, denen das stille Liegen über die gesamte Dauer der Untersuchung oft schwer fällt, zuverlässig zu diagnostizieren.

Beide Geräte liefern innerhalb weniger Minuten wertvolle Informationen darüber, ob und wo genau sich im Körper Krebszellen befinden. Die Aufnahmen sind hochpräzise für eine besonders sichere Diagnose – Grundvoraussetzung für eine sich anschließende Therapie und deren Planung.

Medulläres Schilddrüsenkarzinom mit ^{18}Ga-DOTATOC



Abb. 3: PET

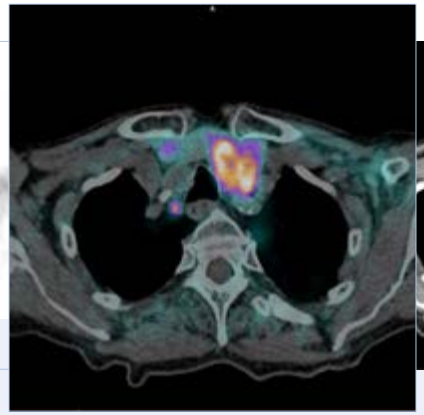

Abb. 4: PET/CT

Abb. 5: CT

Indikationen

	Diagnostik	Therapie
PET/CT	▪ Onkologische (Ganzkörperstaging und -restaging von Tumorerkrankungen, z. B. Lunge, Knochen), kardiologische und neurologische Diagnostik	▪ Therapiesteuerung in Abhängigkeit vom Metastasierungsstatus, Strahlentherapieplanung

^{18}F-FDG und ^{68}Ga-FAPI im Vergleich

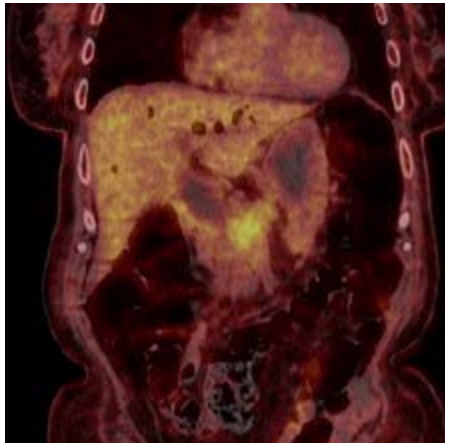

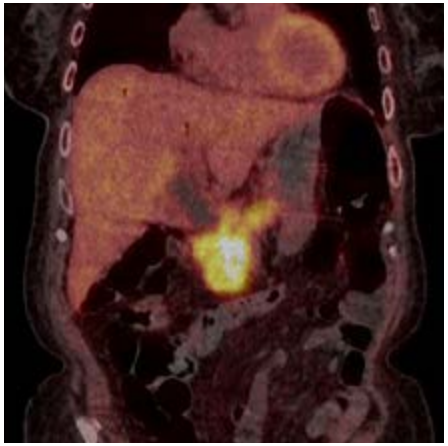

Abb. 6–7: Pankreaskarzinom mit ^{18}F-FDG (links) und ^{68}Ga-FAPI (rechts)

PET/MR

Die Methode

Die PET/MR ist wie die PET/CT ein Hybridverfahren, das die nuklearmedizinische (PET) und radiologische Bildgebung (MRT) in einem Gerät vereint. Der Vorteil liegt auf der Hand: In nur einem Untersuchungsdurchgang kann der bei Krebszellen veränderte Stoffwechsel (PET) sichtbar gemacht und zugleich den anatomischen Strukturen (MRT) zugeordnet werden.

Die PET/MR ist eine wertvolle Ergänzung der PET/CT und MRT. So können mithilfe dieses Verfahrens z. B. Frühformen der Alzheimer-Demenz sicher von anderen Demenzformen abgegrenzt werden. Detailaufnahmen der Prostata liefern wichtige Informationen hinsichtlich einer Samenblaseninfiltration oder Kapselüberschreitung. Für Brustkrebspatientinnen wurde eigens eine Brustspule eingebaut – für eine hochspezifische Beurteilung von onkologischen und neurologischen Veränderungen im Teilkörper.

Die Geräte

Das DTZ Berlin verfügt einen Biograph mMR, in dem die PET und 3-Tesla-MRT vollständig vereint sind.

Die simultane Aufnahme und innovative Technologie gestatten die Darstellung winziger Krankheitsherde ohne Bewegungsartefakte auch in schwierigen Körperregionen wie etwa dem Bauch. Überdies bezieht das System auch die Knochen in die Schwächungskorrektur ein, sodass die Bewertung von verdächtigen Läsionen in Knochen sowie in deren Nähe möglich ist.

Zudem sind wir mit unserer neuen dedizierten 4-Kanal-PET/MR-Hybridspule mit Biopsiemöglichkeit in der Lage, Gewebeproben bildgestützt zu entnehmen und bei schwierigen Fragestellungen (z. B. Differenzierung zwischen Narbe und Rezidiv nach einer brusterhaltenden Therapie, BET) therapeutisch relevante Antworten zu geben.

Indikationen

	Diagnostik	Therapie
PET/MR	▪ Onkologische Diagnostik, v. a. Mamma, Prostata, Leber, ZNS ▪ Neurologische Diagnostik, v. a. Morbus Alzheimer, vaskuläre Demenz und andere Demenzformen ▪ Differenzierung fokaler und diffuser kongenitaler Hperinsulinismus (CHI)	▪ Therapieentscheidung abhängig von Organüberschreitungen im onkologischen Kontext, z. B. Prostata ▪ Therapiesteuerung bei der Diagnostik neurologischer Erkrankungen ▪ OP-Steuerung beim CHI

Lokalrezidiv der Prostata (PSA 0,65 ng/ml) mit ^{18}F-PSMA

Abb. 8: PET

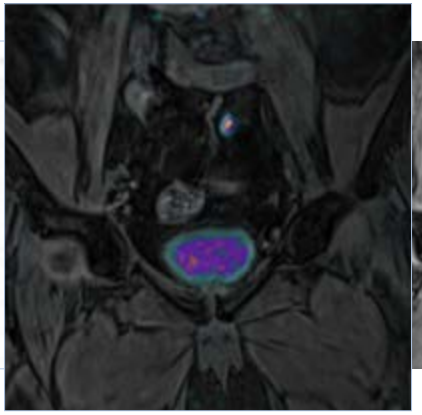

Abb. 9: PET/MR

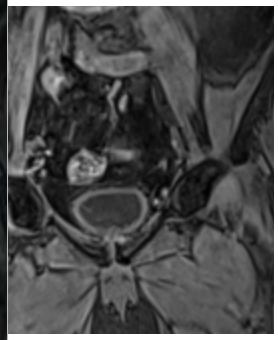

Abb. 10: MRT

Nebenschilddrüsenadenom mit ^{18}F-Cholin

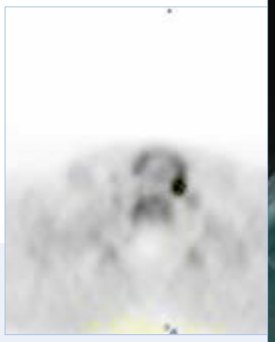

Abb. 11: PET

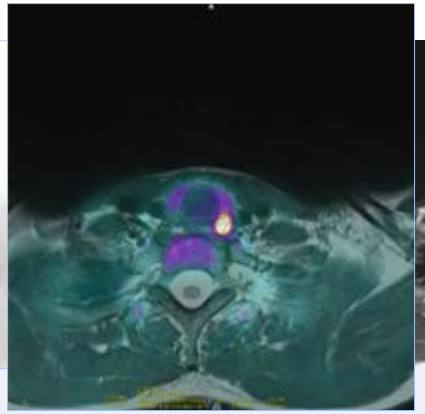

Abb. 12: PET/MR

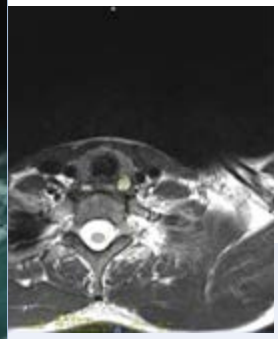

Abb. 13: MRT

SPECT UND SPECT/CT

Die Methode

Mit der SPECT (Single-Photonen-Emissions-Computer-Tomographie) können Ärzte krankheitsbedingte Stoffwechselveränderungen in Organen wie etwa Lunge, Herz, Gehirn und Knochen zuverlässig beurteilen. Zur szintigraphischen Funktionsbeurteilung der Organe wird u.a. ^{99m}Technetium verwendet, das tagesaktuell im Heißlabor produziert wird.

Mit der kombinierten SPECT/CT werden die anatomisch relevanten Informationen aus der CT mit den funktionell relevanten Informationen aus der SPECT synchron in einem Gerät zusammengeführt für eine exakte Lokalisation der Erkrankung.

Dabei hält sich der Untersuchungsaufwand mit der SPECT und SPECT/CT in Grenzen, die Kosten werden von allen gesetzlichen Krankenkassen vollständig übernommen.

Die Geräte

Im DTZ Berlin kommen mehrere leistungsfähige SPECT- und SPECT/CT-Geräte zum Einsatz. Zuletzt wurde nach dem Frankfurter Tor Ende 2021 auch am OZB Onkozentrum Berlin die leistungsfähige SPECT-Kamera Symbia Evo Excel installiert, die eine hervorragende Bildqualität liefert. Mit einer deutlich größeren Öffnung und kürzeren Tunnellänge können nun auch größere und klaustrophobische Patienten untersucht werden.

Die SPECT/CT Symbia T6 am Frankfurter Tor kombiniert die SPECT mit einer 6-Zeilen-CT und kann eine Vielzahl von Erkrankungen, z. B. gut- und bösartige Knochenerkrankungen oder Schilddrüsen- und Nebenschilddrüsenerkrankungen, sicher lokalisieren. Dank kurzer Untersuchungszeiten und einer hohen Sensitivität wie Spezifität liefert die SPECT/CT gestochen scharfe Bilder für eine zuverlässige Diagnose.

SPECT mit ^{99m}Tc-HDP einer Struma multinodosa beidseits

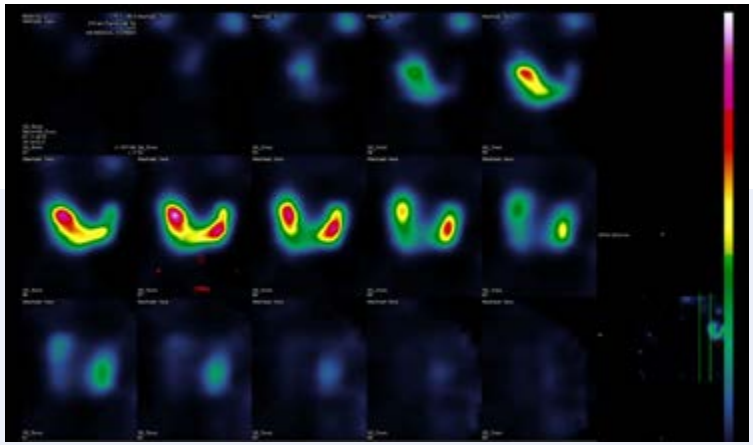

Abb. 14: SPECT

Indikationen

	Diagnostik	Therapie
SPECT/CT	▪ Beurteilung von gut- und bösartigen Knochenerkrankungen ▪ Diagnostik von Schilddrüsen-/ Nebenschilddrüsenerkrankungen	▪ Bestrahlungsplanung gut- und bösartiger Knochenerkrankungen ▪ Therapieentscheidung abhängig von der Dignität der Knoten

SPECT/CT mit ^{99m}Tc-MIBI eines suspekten kalten Schilddrüsenknotens

Abb. 15: SPECT

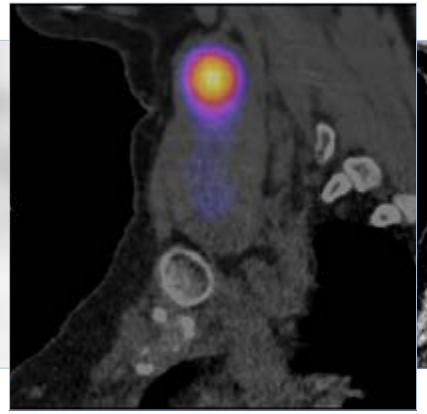

Abb. 16: SPECT/CT

Abb. 17: CT

HERZ-SPECT

Die Methode

Die Herz-SPECT dient der Belastungsdiagnostik des Herzens bzw. der Ausschlussdiagnostik hämodynamisch relevanter Veränderungen der herzversorgenden Arterien.

Hierfür werden zwei Verfahren in einem Gerät vereint: Zum einen stellt die SPECT die Durchblutung des Herzens und der Koronararterien dar, zum anderen wird ein Belastungs-Echokardiogramm aufgenommen.

Die dreidimensionalen Aufnahmen gestatten in kurzer Zeit und ohne invasiven Eingriff therapieentscheidende Aussagen zur Funktionsfähigkeit der Herzkranzgefäße, zur Pumpleistung der Herzkammern sowie zur Versorgungsqualität des Herzmuskels.

Die Kosten für die Untersuchung werden von allen gesetzlichen Krankenkassen übernommen.

Die Geräte

Patienten mit Herzerkrankungen steht an beiden Standorten des DTZ Berlin jeweils ein modernes Herz-SPECT-Gerät Discovery NM 530c zur Verfügung.

Die Herz-SPECT mit einer auf Herzaufnahmen spezialisierten innovativen Halbleitertechnologie arbeitet komplett ohne Kamerabewegungen und ist dabei deutlich empfindlicher als ein rotierendes System. Das hat für den Patienten gleich mehrere Vorteile: Zum einen reduziert sich die Untersuchungszeit auf 3 min, zum anderen kann bei erhöhter Genauigkeit der Aufnahmen die Strahlenbelastung halbiert werden.

Die gleichzeitige, bewegungslose Erfassung des Herzens mit multiplen Detektoren verbessert sowohl die Bildqualität als auch das Dosismanagement – für eine präzise und zuverlässige Beurteilung des Herzens.

Indikationen

	Diagnostik	Therapie
Herz-SPECT	▪ Beurteilung einer koronaren Herzerkrankung (KHK) ▪ Beurteilung des Herzinfarktrisikos ▪ Diagnostik einer Amyloidose	▪ Beitrag zur gezielten Therapiesteuerung von Herzerkrankungen

Amyloidose des Herzens

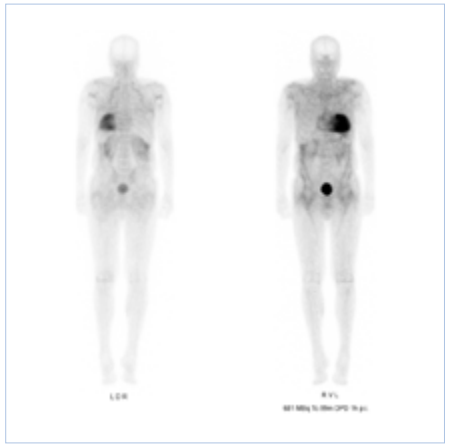

Abb. 18: Ganzkörper 1h p.i.

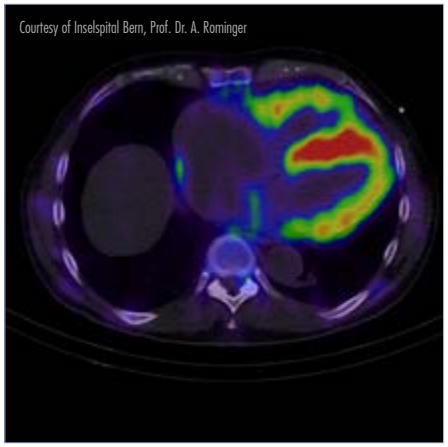

Abb. 19: Axialer Schnitt

SPECT des Herzens

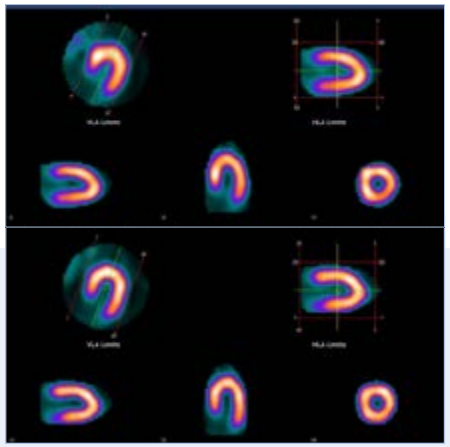

Abb. 20: Herz-SPECT in 3 Ebenen

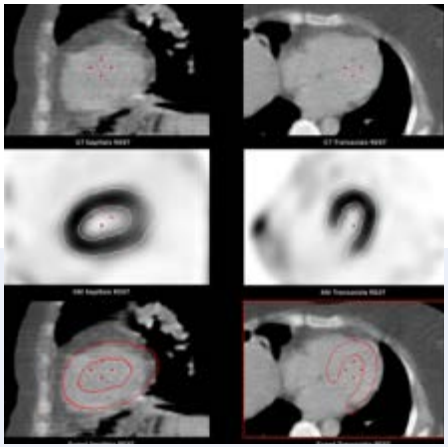

Abb. 21: Herz-SPECT mit CT-Schwächungskorrektur

SCHILDDRÜSENZENTRUM

Bildgebung: Szintigraphie und Sonographie

Die Schilddrüsenszintigraphie stellt mithilfe einer Spürsubstanz den Stoffwechsel der Schilddrüse dar. Je nach Anreicherung dieser Substanz in der Schilddrüse spricht man von heißen oder kalten Knoten. Im Vergleich zu unverändertem Schilddrüsengewebe nehmen heiße Knoten mehr und kalte Knoten weniger Radioaktivität auf.

Mit der Abbildung des Ausmaßes der Hormonproduktion in einzelnen Bereichen der Schilddrüse kann der Arzt zuverlässig deren Funktionsfähigkeit bewerten. Dies ist z. B. wichtig für eine frühzeitige Abklärung knotiger Veränderungen sowie zur Therapiesteuerung einer Vergrößerung oder einer Über- bzw. Unterfunktion der Schilddrüse.

Ergänzt wird die funktionsorientierte Szintigraphie der Schilddrüse durch eine hochauflösende Sonographie, die die dreidimensionale morphologische und volumetrische Beurteilung ermöglicht.

Die Geräte

Für die Schilddrüsenszintigraphie stehen an beiden Standorten des DTZ Berlin Kleinfeld-Gammakameras zur Verfügung. Diese gestatten auch Aufnahmen von Patienten mit Rollstuhl oder eine beqeume Positionierung, wenn einmal eine längere Aufnahme nötig ist.

Für eine zuverlässige Schilddrüsensonographie kommen im DTZ am Frankfurter Tor und am OZB moderne Ultraschallgeräte mit hochauflösenden Schallköpfen zum Einsatz.



Abb. 22: Kalter Schilddrüsenknoten rechts kaudal

Indikationen

Diagnostik	Therapie
▪ Funktionsbeurteilung von Schilddrüse (Kropf/Struma, knotige Veränderung, Über-/Unterfunktion) ▪ Diagnose einer Thyreoiditis ▪ Abklärung einer Struma colli	▪ Beitrag zur gezielten Therapiesteuerung von Funktionsstörungen ▪ Sprechstundenbegleitende Kontrolle des L-Thyroxin-Bedarfs

Labordiagnostik

Bei Erkrankungen der Schilddrüse erlaubt die Laboruntersuchung des Blutes Rückschlüsse auf die Funktion des Organs und ihre Hormonproduktion. Zum Beispiel deutet ein erniedrigter TSH-Wert (Thyreoidea stimulating hormone) auf eine Schilddrüsenüberfunktion hin, ein deutlich erhöhtes Kalzitonin hingegen auf ein medulläres Schilddrüsenkarzinom.

Für unsere Patienten bestimmen wir zeitnah im Rahmen unserer Schilddrüsensprechstunde die wichtigsten diagnostischen Laborparameter in unserem RIA-Labor. Zur Qualitätskontrolle und deutschlandweiten Validierung der Treffsicherheit des Praxislabors nimmt das DTZ Berlin an regelmäßigen Ringversuchen teil.

Sprechstunde

Mindestens so wichtig wie die szintigraphische und sonographische Funktionsdiagnostik sowie das Labor ist das ärztliche Gespräch. Mehrere erfahrene Schilddrüsenspezialisten stehen unseren Patienten hierfür am DTZ Berlin zur Verfügung. In der Sprechstunde werden die Patienten auch internistisch/medikamentös optimal betreut, und es werden weiterführende Maßnahmen wie OP oder Radiojodtherapie in die Wege geleitet.

Ermittelte Laborparameter am DTZ

- Hormone (TSH, fT3, fT4, PTH),
- Antikörper (Anti-TG, MAK, TPO, TRAK)
- Tumormarker (hTG, Kalzitonin)
- Unspezifische Laborwerte (Vitamin D)



Abb. 23–24: Laborassistentin (rechts) beim Einlesen der Patientenproben im RIA-Labor (links)

NUKLEARMEDIZIN

Element		Fragestellungen	Bereich
^{18}F	Amyloid	Morbus Alzheimer	PET
	Dopamin	Neuroendokrine Tumoren (NET) Morbus Parkinson	
	FDG	Ganzkörper-Tumordiagnostik Myokardvitalitätsnachweis Morbus Alzheimer	
	Tyrosin	Hirntumoren	
	Cholin	Nebenschilddrüsentumoren	
	PSMA-Ligand	Prostatakarzinome	
^{68}Ga	DOTATOC	Neuroendokrine Tumoren Meningeome	
	FAPI	Ganzkörper-Tumordiagnostik	
	PSMA-Ligand	Prostatakarzinome	
^{123}I	FP-CIT (DaTSCAN)	Dopamin-Rezeptor-Szintigraphie	SPECT
^{99m}Tc		Skelettszintigraphie Schilddrüsenszintigraphie Nierenfunktionsbeurteilung Myokardperfusionsmessung Lungenperfusions- und Lungenventilationsszintigraphie	
^{169}Er*		Therapie bei aktivierter Arthrose kleiner Gelenke, z. B. Daumensattelgelenk	THERAPIE
^{131}I#		Behandlung von gut- und bösartigen Schilddrüsenerkrankungen	
^{223}Ra*		Behandlung von Knochenmetastasen beim kastrationsresistenten Prostatakarzinom	
^{186}Re*		Therapie bei aktivierter Arthrose des Schultergelenks	
^{90}Y*		Therapie bei aktivierter Arthrose des Kniegelenks	
^{177}Lu#		Therapie bei Metastasen des Prostatakarzinoms und Neuroendokriner Tumoren (NET)	

*siehe Seite 36, Radionuklidtherapie; #siehe Seite 7, Endoradiotherapie/Theranostik

RADIOLOGIE

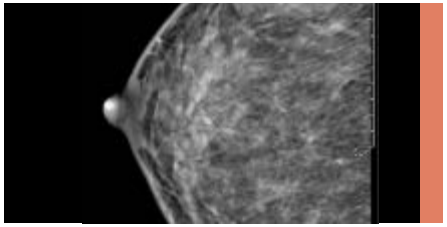

NUKLEARMEDIZIN

- PET/CT Seite 12
- PET/MR Seite 14
- SPECT und SPECT/CT Seite 16
- Herz-SPECT Seite 18
- Schilddrüsenzentrum Seite 20
- Verwendete Tracer Seite 22

RADIOLOGIE

- CT Seite 24
- MRT Seite 25
- Sonographie Seite 26
- Konventionelles digitales Röntgen Seite 27
- Digitale Mammographie mit Tomosynthese Seite 28
- Osteodensitometrie Seite 29
- Zukunft der Radiologie Seite 30

INTERVENTIONELLE ONKOLOGIE & RADIONUKLIDTHERAPIE

- Einführung Seite 32
- Interstitielle Brachytherapie Seite 32
- Periradikuläre Therapie Seite 35
- Radionuklidtherapie Seite 36

STRAHLENTHERAPIE

- Sicher, schonend & präzise Seite 38
- Bestrahlungsplanungstechniken Seite 39
- Entzündungs-/ Schmerzbestrahlung Seite 43
- Elekta Versa HD & Agility 160 MLC Seite 44
- TomoHD (Tomotherapie) Seite 45

CT

Die Methode

Die Computertomographie (CT) ist ein bildgebendes Verfahren, das auf Basis der Röntgentechnik Schnittbilder vom menschlichen Körper anfertigt. Der Patient wird bei dieser Technik von einer rotierenden Röntgenröhre entlang der Körperachse umfahren. Dies ermöglicht es, anders als bei herkömmlichen Röntgenbildern, aus allen Richtungen Schicht für Schicht Aufnahmen zu machen. Jede Veränderung der Struktur im menschlichen Körper kann so nichtinvasiv und schnell beurteilt werden.

Zusätzlich zum diagnostischen Einsatz wird die CT auch zur Therapieplanung gut- und bösartiger Erkrankungen angewandt. Die Strahlendosis ist hier wesentlich geringer (Low-dose-CT), da die Aufnahmen ausschließlich der Patientenlagerung oder etwa der Planung einer Schmerzbestrahlung dienen und somit keine diagnostische Aussagekraft besitzen müssen. Zur genaueren Darstellung kommt meist Kontrastmittel zum Einsatz. So können Strukturen wie z. B. Blutgefäße detailgenauer abgebildet werden.

Die Geräte

Im DTZ am Frankfurter Tor und am OZB kommen mehrere CT-Geräte zum Einsatz, die entweder als Einzelgerät oder im Verbund mit der SPECT- bzw. PET-Bildgebung (z. B. SOMATOM Definition Edge mit 128 Zeilen) zur Verfügung stehen. Dank der hohen Auflösung können gestochen scharfe Aufnahmen von Babys bis zu adipösen Patienten gewonnen werden.

Die SOMATOM Sensation 64 wurde speziell für die Brachytherapie installiert, um bei höchster Auflösung und mit einem flexiblen, drehbaren Tisch die Strahlenquellen besonders exakt in die Krebszellen einbringen zu können.

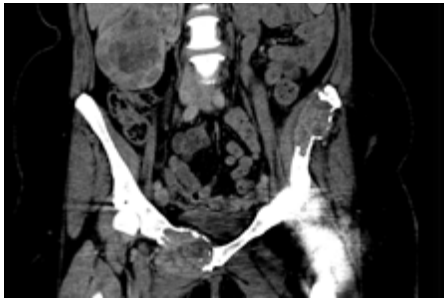

Abb. 25: CT Abdomen mit einem großen Nierenzellkarzinom rechts und Knochenmetastasen am Becken beidseits

Indikationen

Diagnostik	Therapie
▪ Schädel-, Hals-, Thorax- und Abdomenerkrankungen ▪ Kalziumscore zur Bestimmung des koronaren Risikos ▪ Detektion degenerativ-entzündl. Gelenkerkrankungen	▪ Planungsbilder für Tumor- und Schmerzbestrahlung ▪ Entscheidungshilfe für medikamentöse vs. Kathetertherapie

MRT

Die Methode

Die Magnetresonanztomographie (MRT) oder auch Kernspintomographie ist ein bildgebendes Verfahren zur Darstellung von Struktur und Funktion der Gewebe und Organe im Körper. Mithilfe von Magnetfeldern wird Energie vom menschlichen Körper ausgesendet, die das Gerät als Schnittbilder des Körpers interpretieren kann. Da gesunde und krankhafte Prozesse ein unterschiedliches Energieniveau aufweisen, lassen sie sich sehr exakt voneinander unterscheiden. Im Gerät wird dabei weder Röntgenstrahlung noch andere ionisierende Strahlung erzeugt oder genutzt.

Typisches Anwendungsfeld der MRT ist die nichtinvasive Darstellung von Gewebekontrasten, womit sich z. B. pathologische Befunde wie etwa Tumorerkrankungen abklären und genau charakterisieren lassen. Das Verfahren eignet sich darüber hinaus speziell für die Untersuchung von Weichteilen, Gehirngewebe, Rückenmark und Bandscheiben.

Die Geräte

An den Standorten des DTZ Berlin stehen insgesamt drei moderne MRT-Geräte zur Verfügung: Im Verbund mit der PET die MAGNETOM 3T, ein hochauflösendes 3-Tesla-Gerät für spezielle onkologische und neurologische Fragestellungen, sowie die MAGNETOM Altea und Symphony 1,5T.

Die MRT-Geräte sind mit Brustspulen und Biopsiemöglichkeit für eine spezifische Mamma-MRT ausgestattet. Des Weiteren können dank der integrierten TIM-Technologie (Total Imaging Matrix) verdächtige Organe nachträglich selektiv vergrößert werden.

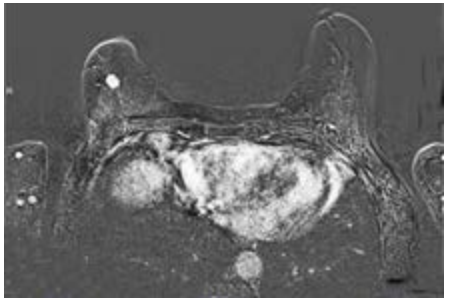

Abb. 26: Mamma-MRT nach brusterhaltender Therapie (BET). Rezidiv des Mammakarzinoms rechts

Indikationen

Diagnostik	Therapie
▪ Schädel-, Hals-, Thorax- und Abdomenerkrankungen ▪ Kalziumscore zur Bestimmung des koronaren Risikos ▪ Detektion degenerativ-entzündl. Gelenkerkrankungen	▪ Planungsbilder für Tumor- und Schmerzbestrahlung ▪ Entscheidungshilfe für medikamentöse vs. Kathetertherapie

SONOGRAPHIE

Die Methode

Die Sonographie ist ein bildgebendes Verfahren, das mittels Schallwellen Strukturen des Körpers abbildet. Zur Erstellung eines Sonogramms werden Ultraschallimpulse auf das zu untersuchende Gewebe gerichtet, welche je nach Dicke und Dichte des untersuchten Organs unterschiedlich stark reflektiert werden. Anhand der entstehenden Strukturbilder stellt der Arzt eine Diagnose.

Menschliches Gewebe wird bei der Ultraschalldiagnostik nach seinem Streuungs- bzw. Reflexionsvermögen (Echogenität) beurteilt und im Sonogramm angezeigt. Eine geringe Echogenität von weichen oder mit Flüssigkeit gefüllten Organen wie Schilddrüse oder Leber werden sehr gut im Ultraschall abgebildet. Ein hohes Reflexionsvermögen von festen bzw. luftgefüllten Strukturen erschwert die Darstellung (z. B. Lunge, Magen-Darm).

Wichtige Anwendungen sind daher die Diagnostik von Schilddrüse, Hoden, Herz, Nieren, Gallenblase und Leber.

Die Geräte

Das DTZ Berlin verfügt an beiden Standorten über mehrere Ultraschallgeräte des ACUSON-X600-Systems, die sich in erster Linie hinsichtlich ihrer Schallköpfe unterscheiden.

Allen Geräten gemein ist die klare Darstellung anatomischer Grenzen sowie ein erstklassiger Gewebekontrast. Dank der hohen Kontrastauflösung und klaren Herausarbeitung der Gefäße können Struktuveränderungen von Organen schnell und sicher beurteilt werden.

Abb. 27: Multiple solide Schilddrüsenknoten

Indikationen

Diagnostik	Therapie
▪ Bestimmung der Organgröße und Detektion von knotigen oder zystischen Veränderungen	▪ Einsatz in der Nadelführung zur therapeutischen Punktion von Zysten und Knoten

KONVENTIONELLES DIGITALES RÖNTGEN

Die Methode

Die Röntgendiagnostik ist ein nach dem Erfinder der Röntgenstrahlen Wilhelm Conrad Röntgen benanntes weitverbreitetes bildgebendes Verfahren, bei dem ein Körper „durchleuchtet" wird. Dabei werden Erkrankungen, wie z. B. Knochenbrüche, sichtbar, die der Arzt anhand der erzeugten Bilder beurteilen kann.

Häufigste Untersuchung ist die des Brustkorbs (Thoraxaufnahme), mit deren Hilfe Erkrankungen

- der Lunge (z. B. Lungenentzündung, Pneumothorax),
- der Rippen und der Wirbelsäule (z. B. Brüche, Knochenfehlstellung),
- des Zwerchfells (z. B. Hernie),
- des Herzens (z. B. Perikarditis) und des Mediastinums (Erkrankungen der Aorta, vergrößerte Lymphknoten)

diagnostiziert werden können. Es sind jedoch ebenso Untersuchungen des Skeletts oder des Magen-Darm-Trakts möglich. Die konventionelle Röntgendiagnostik kann nativ oder mit einem Kontrastmittel durchgeführt werden.

Die Geräte

Sowohl im DTZ am Frankfurter Tor als auch am OZB gibt es die Möglichkeit von Röntgenuntersuchungen mit den Hochfrequenz-Röntgengeneratoren POLYDOROS LX 30.

Die im DTZ zum Einsatz kommenden Geräte gestatten kurze Aufnahmezeiten und eine Belichtungsautomatik zur Bestimmung der optimalen Bildschwärzung können. Die Bilder können digital erzeugt und ggf. für die bessere Beurteilung nachbearbeitet werden (z. B. Aufhellung oder Kantenschärfung).

Abb. 28: Beckenübersicht – TEP-Hüftgelenk und verkalktes Uterusmyom

Indikationen

Diagnostik
▪ Diagnostik pathologischer oder traumatischer Veränderungen des Skeletts und der Thoraxorgane, z. B. der Lunge ▪ Nachweis kalzifizierter Strukturen, z. B. Gallen- oder Nierensteine

DIGITALE MAMMOGRAPHIE MIT TOMOSYNTHESE

Die Methode

Die Mammographie ist ein bildgebendes Röntgenverfahren, mit dem man Brustdrüsengewebe auf Veränderungen hin untersuchen kann. Die Aufnahmen erfolgen von zwei Seiten für eine genaue räumliche Zuordnung der Befunde. Durch das Abflachen (Pressen) der Brust ist es möglich, mehr Gewebe mit größerer Detailtiefe aufzunehmen.

Ist der Befund verdächtig, kann am DTZ Berlin ergänzend die Tomosynthese durchgeführt werden. Hierfür werden aus bis zu 25 verschiedenen Winkeln niedrigdosierte Röntgenaufnahmen der Brust erstellt, die eine 3D-Darstellung gestatten und präzise Informationen über die Lage und das Volumen des Tumorgewebes, selbst bei Frauen mit sehr dichtem Drüsengewebe, liefern. Dies ist für die Planung der Therapiemaßnahmen von entscheidendem Vorteil. Zusätzlich können am DTZ Gewebeproben (Stanzbiopsie) entnommen werden, um Auffälligkeiten weiter abzuklären.

Die Geräte

Das DTZ Berlin arbeitet an beiden Standorten mit modernen Mammographiegeräten (Mammomat Inspiration). Im DTZ am Frankfurter Tor kann überdies eine 3D-Tomosynthese durchgeführt werden, die automatisch den für die jeweilige Patientin optimalen Kompressionsdruck für eine verbesserte Bildqualität ermittelt. Zusätzlich ist die stereotaktische Biopsie möglich, mit der unabhängig von der Brustgröße oder Gewebedichte Läsionen und Mikroverkalkungen lokalisiert werden können.

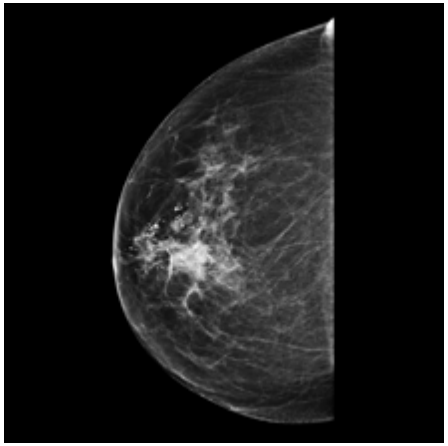

Abb. 29: Mammographie mit Mammakarzinom rechts

Indikationen

Diagnostik	Therapie
▪ Unklarer Tast- oder auffälliger Inspektionsbefund ▪ Unklarer Brustdrüsenausfluss (Mamillensekretion) ▪ Tumorsuche	▪ Brustkrebsnachsorge ▪ Brusterhaltende Therapie ▪ Brustentfernung und Aufbauplastik nach Brustkrebs

OSTEODENSITOMETRIE

Die Methode

Die Osteodensitometrie ist ein Verfahren zur Messung der Knochendichte im ganzen Körper. Hierfür wird der Mineralsalzgehalt der Knochen bestimmt, der z. B. bei Verdacht auf Knochenschwund (Osteoporose) wichtige Informationen in Bezug auf ein mögliches Frakturrisiko liefert.

Am DTZ wird hierfür die Dual-Röntgen-Absorptiometrie (DXA/DEXA), das weltweit empfohlene Standardverfahren, angewandt. Hierbei werden zwei Röntgenaufnahmen mit unterschiedlicher Intensität so überlagert, dass der Anteil an Weichteilgewebe herausgerechnet und der Mineraliengehalt des Knochens bestimmt werden kann.

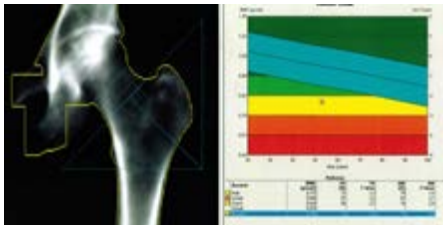

Abb. 30: Knochendichtemessung eines Patienten mit reduzierter Knochendichte im linken Schenkelhals

Die Geräte

Das DTZ Berlin führt die Knochendichtemessung an beiden Standorten mit dem digitalen DXA-System LUNAR Prodigy durch. Die digitale Detektortechnologie ist in der Lage, qualitativ hochwertige Bilder zu erzeugen. Der sog. Smart Scan ermöglicht die hochpräzise und zugleich extrem dosissparende Messung. Diese Methode wird von den Leitlinien und Krankenkassen empfohlen und wird für die meisten Indikationen übernommen bzw. ist für gesetzlich versicherte Patienten kostenfrei.

Abb. 31: DXA-System zur Knochendichtemessung

Indikationen

Diagnostik	Therapie
▪ Bestimmung der Knochendichte ▪ Vergleich der individuellen Knochendichte mit alterskorrigierten Normwerten	▪ Gewinnung von Informationen zur Festlegung einer Osteoporosebehandlung ▪ Verlaufskontrolle des Therapieeffekts

ZUKUNFT DER RADIOLOGIE

Von der Mammographie zur Detektion von Läsionen in der Brust über eine CT zur Darstellung von Knochen und Gelenken bei einem Polytrauma bis hin zur MRT des Kopfes: Die radiologische Bildgebung spielt nicht nur für die Diagnostik zahlreicher Erkrankungen eine wichtige Rolle. Darüber hinaus ist sie auch Standard zur Steuerung strahlentherapeutischer Eingriffe. Mithilfe der CT-gestützten Planung kann die radioonkologische Behandlung besonders schonend geplant werden.

Hinzu kommt die interventionelle Radiologie, die als immer wichtiger werdendes Gebiet die zunehmende Verzahnung von Diagnostik und Therapie auf eindrucksvolle Weise zeigt. Auch im DTZ Berlin werden bildgebende Verfahren eingesetzt, um minimalinvasive Eingriffe vorzunehmen. Sie umfassen ein breites Spektrum an Einsatzmöglichkeiten, und dank des Fortschritts in der Medizintechnik erweitern sich die Anwendungsgebiete stetig. Sie reichen von der Schmerztherapie, wie z. B. die Periradikuläre Therapie (PRT), bis hin zu nebenwirkungsarmen, einzeitigen, mikroinvasiven Bestrahlungverfahren, wie z. B. der interstitiellen Brachytherapie.

Durch eine umfassende Zusatzausbildung ist der behandelnde Radiologe in der Lage, mittels Kathetern oder Kanülen Erkrankungen direkt am Ort des Geschehens wirksam zu behandeln. Er nutzt hierfür während des Eingriffs hochpräzise radiologische Diagnostik wie etwa die Computertomographie (CT). Der notwendige Einschnitt bzw. Einstich ist so klein, dass die Erholungszeit sehr kurz ist. Damit geht eine deutliche Verringerung der Gefahr von Nebenwirkungen bzw. Komplikationen einher. Oft können durch den Einsatz dieser minimal- bzw. mikroinvasiven Anwendung größere und damit komplikationsreichere Eingriffe vermieden werden. Am DTZ Berlin erfolgt die interventionelle Radiologie als interdisziplinäre Kooperation von Strahlentherapeuten und Radiologen.

Abb. 31: Planungs-CT nach Einlage der Applikatoren für eine interstitielle Brachytherapie eines zentralen Rezidivs eines cholangiozellulären Karzinoms

NUKLEARMEDIZIN

- PET/CT Seite 12
- PET/MR Seite 14
- SPECT und SPECT/CT Seite 16
- Herz-SPECT Seite 18
- Schilddrüsenzentrum Seite 20
- Verwendete Tracer Seite 22

RADIOLOGIE

- CT Seite 24
- MRT Seite 25
- Sonographie Seite 26
- Konventionelles digitales Röntgen Seite 27
- Digitale Mammographie mit Tomosynthese Seite 28
- Osteodensitometrie Seite 29
- Zukunft der Radiologie Seite 30

INTERVENTIONELLE ONKOLOGIE & RADIONUKLIDTHERAPIE

- Einführung Seite 32
- Interstitielle Brachytherapie Seite 32
- Periradikuläre Therapie Seite 35
- Radionuklidtherapie Seite 36

STRAHLENTHERAPIE

- Sicher, schonend & präzise Seite 38
- Bestrahlungsplanungstechniken Seite 39
- Entzündungs-/ Schmerzbestrahlung Seite 43
- Elekta Versa HD & Agility 160 MLC Seite 44
- TomoHD (Tomotherapie) Seite 45

EINFÜHRUNG

Die Abteilung für interventionelle Onkologie & Radionuklidtherapie ist eine Verknüpfung von interventionell-radiologischen und strahlentherapeutischen Methoden. Dabei wird ein anwendungsorientierter Ansatz zur Behandlung von Schmerz- und Tumorpatienten verfolgt. Klassische Indikationen sind z. B. Leber- und Lymphknotenmetastasen, Nierenzellkarzinome sowie Knochen- und Weichteilmetastasen.

Mithilfe der am DTZ angebotenen Hybridbildgebung ist eine sichere Lokalisations- und Ausbreitungsdiagnostik möglich. So kann direkt vor Ort ein Therapieplan erarbeitet werden, der auf das Krankheitsbild und den Patienten individuell zugeschnitten ist.

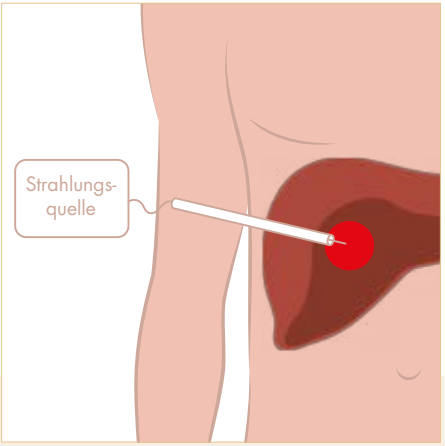

Abb. 33: Einbringen der ^{192}Iridium-Quelle in die Leber

INTERSTITIELLE BRACHYTHERAPIE

Das DTZ Berlin ist eines von wenigen Zentren weltweit, die die interstitielle Brachytherapie der Leber anbieten – eine Methode, die seit vielen Jahren erfolgreich praktiziert wird und inzwischen Eingang in die Leitlinien gefunden hat. Hierbei handelt es sich um eine mikroinvasive Lokaltherapie, bei der eine Strahlungsquelle unter Zuhilfenahme präziser radiologischer Bildgebungsverfahren direkt in das Tumorgewebe eingebracht wird. Beim sog. Afterloading-Verfahren wird der Tumor in den vorher diagnostizierten Lokalisationen zunächst mit Kathetern „gespickt". Anschließend erfolgt durch diese die Einbringung der Strahlungsquelle entlang eines Führungsdrahtes.

Diese verbleibt dann für eine vordefinierte Zeit (Dwell-Time) im Körper und wird anschließend wieder entfernt. Dank der bildgeführten Applikation (CT-Steuerung) der Strahlungsquelle erfolgt die Bestrahlung des Tumors punktgenau. Darüber hinaus ist in der Regel eine einzige Behandlung ausreichend.

Für eine hochpräzise Darstellung der Tumorlokalisationen und zur Bestätigung des oligometastatischen Stadiums empfehlen wir im Vorfeld dieser interventionellen Mikrotherapie eine PET/CT bzw. PET/MR.

INTERVENTIONELLE ONKOLOGIE & RADIONUKLIDTHERAPIE

Die Anwendungsgebiete der Afterloading-Brachytherapie im DTZ umfassen zunächst abdominelle Lokalisationen wie primäre und sekundäre Malignome der Leber, Lymphknotenmetastasen und Nierenzellkarzinome. Insbesondere bei kolorektalen Karzinomen sind Lebermetastasen eine häufige Komplikation, die das Überleben begrenzen kann. Der Primärtumor selbst ist durch die OP meist sicher entfernbar; die stetige Fortentwicklung der Chemotherapie hat auch die Prognose von Patienten mit Metastasen stark verbessert. Dadurch gewinnt die lokale Therapie als Ergänzung und zur Behandlung von chemotherapieresistenten Lebermetastasen zunehmend an Bedeutung.

Das DTZ bietet in Kooperation mit Berliner Krankenhäusern die Brachytherapie von Lebermetastasen an. Die Bestrahlung erfolgt am Tag nach der stationären Aufnahme, gefolgt von einer kurzen Betreuung von wenigen Tagen.

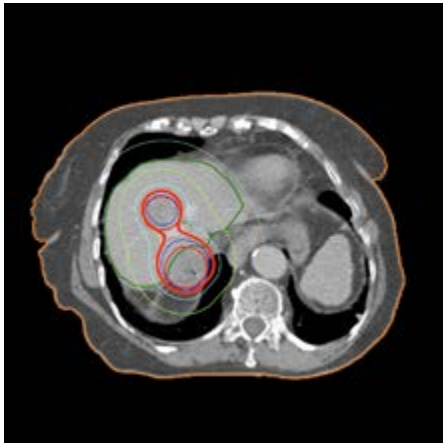

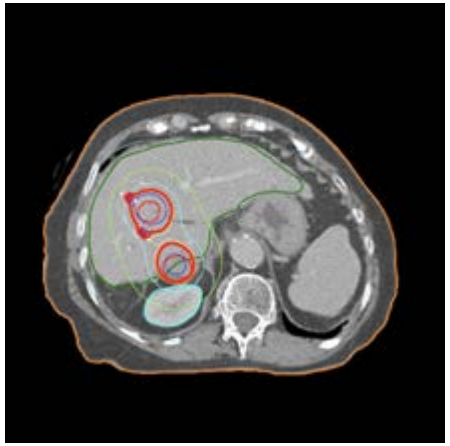

Abb. 34–35: Komplikationslose Einlage von 2 Brachytherapie-Kathetern in die zentrale HCC Läsion im rechten Leberlappen sowie in die rechte Nebenniere und Applikation einer tumorumschließenden Dosis von jeweils 15 Gy mit einer ^{192}Iridium-Quelle

Vorteile der interventionellen Onkologie/Mikrotherapie

- Nur kurzer Krankenhausaufenthalt erforderlich bzw. ambulante Behandlungen möglich
- Nur kurze Erholungsphasen notwendig
- Wirkungsvolle Behandlungsergänzung von Tumorerkrankungen
- Geringe Nebenwirkungs- und Komplikationsrate

Aktuelles Fallbeispiel: ***Vollremission von 4 Lebermetastasen nach Brachytherapie***

Anamnese

75-jähriger Patient mit Erstdiagnose eines Lebermetastasen-Rezidivs bei Rektumkarzinom mit synchroner Lebermetastasierung vor 1,5 Jahren. Im Anschluss wurde eine Rektumresektion mit atypischer Leberteilresektion durchgeführt. Eine sich hieran anschließende Chemotherapie musste wegen einer Portsepsis abgebrochen werden.

Der Patient weist darüber hinaus eine Herz- und Niereninsuffizienz auf. Vor 1 Jahr erlitt er prärenales Nierenversagen im Rahmen der Sepsis, vor 1 Monat trat erneut Vorhofflimmern auf.

Methodik und Befund

Es wurden insgesamt 2 Brachytherapien durchgeführt, bei denen jeweils 3 Katheter gelegt wurden. In der ersten Sitzung wurden 2 Lebermetastasen im Segment 6 behandelt, in der zweiten die verbliebenen 2 Lebermetastasen in den Segmenten 5 und 2/3. Hierfür wurde eine ^{192}Iridium-Quelle mit einer tumorumschließenden Dosis von 25 Gy eingeführt. Die Katheter wurden unter Belassung von Gelfoam im Stichkanal entfernt.

PET/CT-Verlaufskontrolle

In der ^{18}F-FDG-PET/CT nach 4 Monaten zeigte sich kein erhöhter Glukosemetabolismus an den Aorten der vorherigen Lebermetastasen und auch kein Nachweis neuer Lebermetastasen.

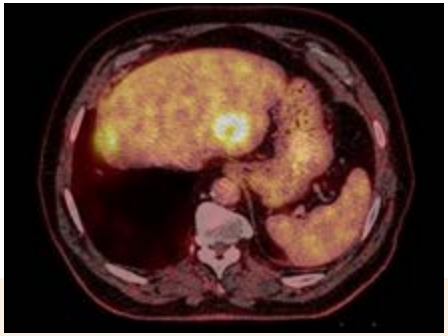

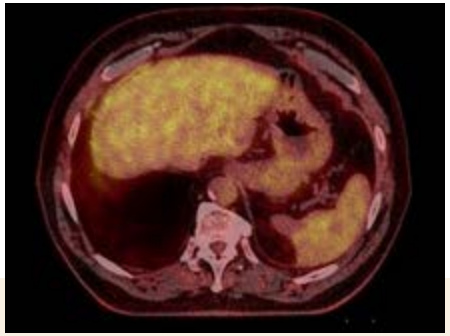

Abb. 36–37: PET/CT von 4 Lebermetastasen eines Rektumkarzinoms 1 Woche vor (links) und 3 Monate nach (rechts) zwei Brachytherapien mit Vollremission

INTERVENTIONELLE ONKOLOGIE & RADIONUKLIDTHERAPIE

PERIRADIKULÄRE THERAPIE (PRT)

Die periradikuläre Therapie (PRT) ist eine Form der Schmerztherapie für Patienten mit starken Rückenbeschwerden, die trotz vorangeganger Behandlung weiter anhalten. Am DTZ Berlin kommt die PRT beim sog. Nervenreizsyndrom zum Einsatz, das durch einen Bandscheibenvorfall und/oder eine Einengung der Nervenwurzeln infolge degenerativer Veränderungen der Wirbelsäule hervorgerufen werden kann.

Ziel

Das Ziel der Therapie besteht in der akuten Schmerzlinderung. Die betroffene Nervenwurzel soll abschwellen und dauerhaft desensibilisiert werden bei gleichzeitiger Erhöhung der Durchblutungsleistung im betroffenen Gebiet. Durch die dauerhafte Beeinflussung des Schmerzgedächtnisses kann die Bewegungsfähigkeit wiederhergestellt und Lebensqualität zurückgewonnen werden.

Ablauf

Die Nervenwurzelbehandlung erfolgt in unserer Einrichtung bildgestützt mittels CT. Dem Patienten wird dabei ein Medikament durch eine dünne Kanüle für eine punktgenaue und sichere Führung unter die Haut direkt an eine gereizte oder geschädigte Nervenwurzel (Radix) injiziert. Der Patient ist hierbei in Rücken- oder Bauchlage.

Die verabreichte Arznei ist eine Kombination aus einem lokal wirkenden Schmerzmittel und einem Steroid/Cortison, das eine mögliche Entzündung hemmen und die Nervenerregbarkeit herabsetzen soll.

Anders als bei einer Operation ist für die PRT keine Narkose mit den damit verbundenen Risiken erforderlich. Sie wird am DTZ Berlin ambulant durchgeführt, und der Patient kann bereits kurz nach dem Eingriff die Praxis wieder verlassen.

Abb. 38: CT-gestützte Intervention

Vorteile der PRT

- Behandlung ist ambulant möglich
- Risikoarm und minimal-invasiv
- Mögliche Vermeidung einer OP
- Schnelles Therapieansprechen mit anhaltender Wirkung
- Wirkungsvolle Ergänzung, wenn konventionelle Therapieformen nicht ausreichend sind

RADIONUKLIDTHERAPIE

In unserem Zentrum für Interventionelle Onkologie & Radionuklidtherapie werden einige nuklearmedizinische Therapien wie die Radiosynoviorthese (RSO) bei Gelenkerkrankungen und die Radiumtherapie zur Behandlung von Skelettmetastasen eines Prostatakarzinoms ambulant durchgeführt, d.h., der Patient kann nach seinem Besuch in unserer Praxis wieder nach Hause gehen.

Bei einigen nuklearmedizinischen Therapien schreiben die in Deutschland geltenden Strahlenschutzvorschriften einen stationären Aufenthalt vor. Dies trifft beispielsweise auf die Radiojodtherapie gut- und bösartiger Schilddrüsenerkrankungen mit ^{131}Jod und auf die Endoradiotherapie mit ^{177}Lutetium-PSMA für Patienten mit einem Prostatakarzinom sowie mit ^{177}Lutetium-DOTATOC für Patienten mit einem neuroendokrinen Tumor zu. Diese Therapien führen wir in unserer Klinik für Radionuklidtherapie & Theranostik am OZB Onkozentrum Berlin in Köpenick durch.

Radiosynoviorthese (RSO)

Bei trotz medikamentöser Behandlung und Kortisoninjektion anhaltenden Gelenkschmerzen empfiehlt sich die Behandlung mittels Radiosynoviorthese (RSO). Dieses seit über 50 Jahren angewandte Therapieverfahren ist eine effiziente, kostengünstige und sichere Methode zur lokalen Behandlung von chronisch-entzündlichen Gelenkerkrankungen. Die schmerzarme Therapie kann ambulant und auch bei mehreren Gelenkentzündungsherden gleichzeitig durchgeführt werden. Als alternativer oder ergänzender Therapieansatz leistet die RSO so einen wichtigen Beitrag zur Linderung von Symptomen und zur Verbesserung der Lebensqualität.

Am DTZ Berlin wird die Gelenktherapie mittels ^{90}Yttrium (Kniegelenk), ^{186}Rhenium (Schulter) sowie ^{169}Erbium (kleine Gelenke, z. B. Daumensattelgelenk, Fingergelenke) durchgeführt.

Radiumtherapie

Ein weiteres radiologisches Therapeutikum ist ^{223}Radium-Dichlorid (Xofigo®). Mit diesem Medikament können Skelettmetastasen in Verbindung mit einer Prostatakrebserkrankung behandelt werden. Seit 2014 wird am DTZ Berlin die Behandlung symptomatischer Knochenmetastasen beim kastrationsresistenten Prostatakarzinom mit diesem Medikament, das sich vorrangig durch seine Ähnlichkeit zu Kalzium in den Knochen anreichert, angeboten.

Voraussetzung hierfür ist, dass die Tumorabsiedlungen auf den Knochen beschränkt sind. Ziel der Bestrahlung von innen ist die Hemmung des Wachstums der Knochenmetastasen. Damit einhergehend soll das Therapeutikum auch zur Linderung von Schmerzen und zum Erhalt der Stabilität der Knochensubstanz beitragen. Dem Patienten werden im Abstand von vier Wochen sechs Dosen intravenös verabreicht. Durch die extrem kurze Reichweite dieses Radionuklids ist die Wirkung auf das Blutbild minimal, jedoch sind zur Schonung des Darms mehrere Behandlungen notwendig.

NUKLEARMEDIZIN

- PET/CT Seite 12
- PET/MR Seite 14
- SPECT und SPECT/CT Seite 16
- Herz-SPECT Seite 18
- Schilddrüsenzentrum Seite 20
- Verwendete Tracer Seite 22

RADIOLOGIE

- CT Seite 24
- MRT Seite 25
- Sonographie Seite 26
- Konventionelles digitales Röntgen Seite 27
- Digitale Mammographie mit Tomosynthese Seite 28
- Osteodensitometrie Seite 29
- Zukunft der Radiologie Seite 30

INTERVENTIONELLE ONKOLOGIE & RADIONUKLIDTHERAPIE

- Einführung Seite 32
- Interstitielle Brachytherapie Seite 32
- Periradikuläre Therapie Seite 35
- Radionuklidtherapie Seite 36

STRAHLENTHERAPIE

- Sicher, schonend & präzise Seite 38
- Bestrahlungsplanungstechniken Seite 39
- Entzündungs-/ Schmerzbestrahlung Seite 43
- Elekta Versa HD & Agility 160 MLC Seite 44
- TomoHD (Tomotherapie) Seite 45

SICHER, SCHONEND & PRÄZISE

Seit 2012 bietet das DTZ eine hochmoderne Strahlentherapie zur Behandlung gut- und bösartiger Erkrankungen an. Die Strahlentherapiebehandlung ist lokal auf das zu behandelnde Gebiet beschränkt und wird entweder wie bei einer Operation in einem Durchgang durchgeführt oder noch schonender auf mehrere Sitzungen verteilt.

Für die Therapie stehen fünf moderne Geräte zur Verfügung: zwei Elekta Versa HD, Accuray TomoHD und zwei Elekta Agility 160 MLC. Alle Beschleuniger sind bildgeführte Strahlentherapiegeräte neuester Bauart, mit denen sowohl die Behandlung kleinster Erkrankungsstrukturen als auch die großer Tumorvolumina möglich ist. Darüber hinaus stellen sie bei der Behandlung von Schmerzen sowie entzündlich-degenerativer Erkrankungen eine sichere und schonende Alternative bzw. Ergänzung zu klassischen Anwendungen, wie z. B. Operationen, dar.

Einen herausragenden Einfluss hat neben der Technik das Team aus Strahlentherapeuten, MTRA und Physiker – Spezialisten auf ihrem Gebiet, die Hand in Hand für die bestmögliche Behandlung des Patienten zusammenarbeiten.

Mit den innovativen, zielgenauen Möglichkeiten der Strahlentherapie gewinnt die präzise Erkennung des kranken Gewebes erheblich an Bedeutung. Im DTZ wird vor der Bestrahlung die Bildgebung mit CT, MRT oder den Hybridverfahren (PET/CT, PET/MR und SPECT/CT) stets so durchgeführt, dass deren Daten auch optimal für die Therapie verwendet werden können, einschließlich besonderer Lagerungshilfen und des Laserpositionierungssystems. Die Bilder werden auf eine gemeinsame Plattform übertragen, die Ergebnisse anschließend im Team diskutiert und 1:1 für die Strahlentherapieplanung genutzt.

Abb. 39: Das Ärzte-, MTRA- und Physikerteam des Strahlentherapiezentrums am DTZ Berlin

BESTRAHLUNGSPLANUNGSTECHNIKEN

Einführung

Für eine sichere Strahlentherapie sind neben modernen Geräten auch die Planungssoftware sowie Bestrahlungstechniken von großer Bedeutung.

In unserem Zentrum für Strahlentherapie arbeiten wir mit der Planungssoftware Monaco, deren Anwendung der Monte-Carlo-Technik den genauesten und sichersten Algorithmus für die Dosisberechnung gestattet. Speziell anspruchsvolle Regionen wie Kopf, Lunge oder Hals profitieren von dieser hochpräzisen Dosisverteilung, die die Qualität der Behandlung deutlich verbessert. Mithilfe der akribischen Berechnung der Dosis und ihrer räumlichen Verteilung kann die Bestrahlung optimal vorbereitet und sicher durchgeführt werden.

Wir bieten alle heute relevanten Bestrahlungstechniken an, um für jeden Patienten die bestmögliche Methode vorzuhalten. Grundlage einer erfolgreichen Strahlentherapie ist eine Planungs-CT oder die zuvor unter Planungsbedingungen durchgeführte PET/CT bzw. PET/MR. Zusätzlich wird jede Tumortherapie in unserer täglichen Teambesprechung interdisziplinär diskutiert.

KI-gestütze Konturierung

Durch Künstliche Intelligenz (KI) oder maschinelles Lernen können in vielen Bereichen hochkomplexe Berechnungen aus einer Vielzahl an Rohdaten erfolgen und in Modelle bzw. Prozesse in Echtzeit einfließen. In der bildgestützten Bestrahlungsplanung ist dies ein entscheidender Vorteil. Mithilfe der KI können mehr als 80 Risikoorgane und Zilevolumina innerhalb weniger Minuten eingezeichnet (konturiert) werden. Dies geschieht bei jedem Patienten mit gleichbleibend hoher Qualität. Zugleich können die Daten jederzeit reproduziert werden.

Langwierige manuelle Prozesse können so vermieden und die Patientensicherheit deutlich erhöht werden. Jede automatisierte Konturierung wird abschließend von unseren Spezialisten geprüft und freigegeben. Unsere Strahlentherapieeinrichtung des DTZ Berlin setzt seit diesem Jahr zum Wohl unserer Patienten auf diesen Fortschritt in der Bestrahlungsplanung.

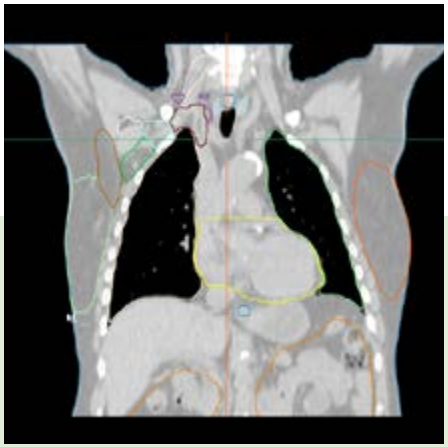

Abb. 40: KI-gestützte Konturierung von Risikoorganen und Zielvolumina

Stereotaxie (Elekta Versa HD und TomoHD)

Unter Stereotaxie versteht man eine Behandlungsmethode, die mithilfe von räumlichen Informationen eine millimetergenaue Bestrahlung des Patienten ermöglicht. Dies besitzt den Vorteil, dass der Sicherheitsabstand zwischen gesundem und krankem Gewebe sowie strahlungsbedingte Nebenwirkungen verringert werden können. Wir nutzen hierfür zusätzlich eine computergesteuerte Roboter-Patientenliege (HexaPOD), die eine Positionierungsgenauigkeit im Submillimeterbereich erzielt.

Diese punktgenaue bildgeführte Strahlentherapie mit chirurgischer Präzision wird auch Radiochirurgie genannt. Sie ist v. a. bei kleinen und inoperablen Tumoren eine ideale Alternative zur OP mit zugleich kurzen Behandlungszeiten. Dagegen stellt die stereotaktisch fraktionierte Strahlentherapie eine Behandlung dar, bei der die Dosis auf mehrere Sitzungen verteilt wird. Die Anzahl und Dosis der jeweiligen Bestrahlungen sind abhängig von Tumorart und -größe.

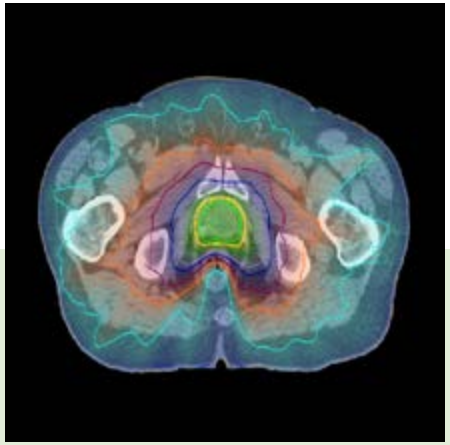

Abb. 41: Bestrahlungsplan mit Elekta Agility 160 MLC

Atemgating

Für die Bestrahlung in der Brust- und Thoraxregion ergibt sich die Herausforderung, dass deren Lage sich während des Atemzyklus verändert. Um eine besonders sichere und genaue Bestrahlung zu erreichen, werden am DTZ Berlin mehrere Atemsteuerungskonzepte angewandt.

Mithilfe des aktiven ABC-Gatings wird bei der Bestrahlungsplanung die Lage des Tumors und des gesunden Gewebes in Abhängigkeit von der Atmung registriert. Während der Bestrahlung wird die Atmung des Patienten in Echtzeit überwacht und die Dosis nur zum optimalen Zeitpunkt abgegeben.

Für Patienten, die nicht aktiv an der Behandlung mitwirken können, erfolgt das Atemgating passiv mittels holographischer Lagerungskontrolle (Surface Guided Radiation Therapy – SGRT, C-RAD), bei der die Atmung im geamten Verlauf erfasst wird. Um die Atembewegungen, insbesondere bei Lungen- und Mammatumoren, sowie außergewöhnliche Atemereignisse, z. B. Husten oder Niesen, auch während der Bestrahlung adäquat berücksichtigen zu können, wird die Tischposition softwaregestützt (Symmetry) im Submillimeterbereich angepasst. Dabei wird während der Behandlung die zu bestrahlende Region in Echtzeit kontrolliert und die Bestrahlung im Zweifelsfall sofort gestoppt. So kann das Gerät Atembewegungen direkt und sicher ausgleichen und gesundes Gewebe schonen. Durch die neue kontaktlose Holographietechnik erhöht sich zudem der Komfort für den Patienten.

3D-Bestrahlung

Basierend auf einer CT wird das zu bestrahlende Gewebe markiert und anschließend die optimale Verteilung der Einstrahlwinkel ermittelt. Im Planungssystem zeigt sich hierbei sowohl die Dosisverteilung im Tumor als auch in seiner Umgebung.

Zur Behandlung dreht sich der Bestrahlerkopf in einem 360°-Winkel um den Patienten, um von jeder Seite den Tumor anzugreifen (3D-Bestrahlung). Zeitgleich werden technische Stellgrößen, wie z. B. die Feldgröße und -form sowie die Dosisleistung fortlaufend an die Spezifikation des Tumors angepasst. Mit den in dem Gerät integrierten beweglichen Lamellen ist es möglich, den Tumor nachzubilden und hochpräzise zu bestrahlen.

Abb. 42: Holographische Echtzeitüberwachung mit dem SGRT-System (C-Rad)



Abb. 43: 3D-Hologramm

IGRT

Die IGRT (image-guided radiotherapy) stellt eine präzise Bestrahlung sicher, indem sie vor jeder Strahlenbehandlung die Position des Patienten mit der Planungsuntersuchung abgleicht und so noch unmittelbar vor der Bestrahlung das Feld adaptieren kann.

Dies geschieht mittels einer im Beschleuniger integrierten Röntgenvorrichtung oder Low-dose-CT. Vor jedem strahlentherapeutischen Eingriff werden Bilder aufgenommen und mit denen der Planungs-CT überlagert.

Anhand der Aufnahmen wird die Position des Patienten und seiner Organe überprüft und mit dem Bestrahlungsplan verglichen. Die aktuelle Lagerung des Patienten wird auf diese Weise exakt berechnet, der Bestrahlungstisch entsprechend ausgerichtet. Die Technik der bildgeführten Strahlentherapie für eine sichere und schonende Behandlung ist in allen Geräten am DTZ Berlin integriert.

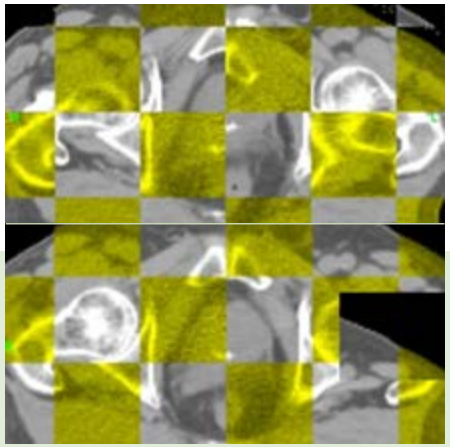

Abb. 44–45: Fusion der diagnostischen mit der therapeutischen Aufnahme für eine optimale Patientenlagerung – vor (oben) und nach (unten) der Korrektur

IMRT/VMAT

Ein Tumor ist selten so geformt, dass er einer geometrisch klaren Form entspricht. Viel häufiger sind irreguläre komplexe Strukturen anzutreffen, die den Strahlentherapeuten vor eine besondere Herausforderung stellen. Denn der Strahl muss zum einen starr und exakt das kranke Gewebe treffen, zum anderen aber auch die asymmetrischen Konturen des Tumors berücksichtigen. Eine exakte Bestrahlungslanung ist hier von entscheidender Bedeutung, damit umliegendes und möglicherweise strahlenempfindlicheres Gewebe nicht geschädigt wird.

Die IMRT (intensitätsmodulierte Radiotherapie) und VMAT (volumenmodulierte Radiotherapie) sind moderne Verfahren in der Strahlentherapie, die es gestatten, einen Tumor besonders aggressiv zu bestrahlen und gleichzeitig das umliegende gesunde Gewebe optimal zu schonen. Dies ist insbesondere bei sensiblen benachbarten Organen und Strukturen von Bedeutung wie etwa dem Rückenmark oder dem Gehirn. Durch die kleinteilige Aufteilung in „Dosiswolken" ist es gleichgültig, welche geometrische Form der Tumor besitzt.

Die VMAT ist eine Weiterentwicklung der IMRT, die die Behandlungszeit verkürzt. Das bedeutet eine Entlastung für den Patienten, da z. B. für einen Kopf-Hals-Tumor statt 15–20 min nur noch 4 min benötigt werden. Selbst komplexe Tumorstrukturen können so bei gleicher Präzision der Dosisverteilung schnell und schonend behandelt werden.

Die in unserem Haus eingesetzte Planungssoftware Monaco bietet für beide Methoden die optimale Voraussetzung und stellt durch Festlegung der zellabhängigen Reaktion (biologische Strahlungstoleranz) auf die Bestrahlung sicher, dass die Dosen für normales Gewebe so niedrig wie möglich sind.

Während die TomoHD mit der helikalen IMRT arbeitet, die zusammen mit der integrierten Low-dose-CT den Tumor vor jeder Behandlung sichtbar macht und seine Lokalisation neu bestimmt, ist in unseren Hochpräzisions-Linearbeschleunigern von Elekta die VMAT integriert.

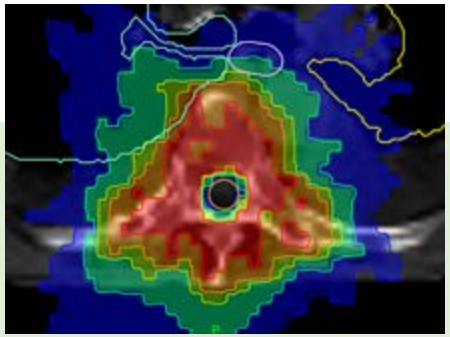

Abb. 46: IMRT einer Wirbelsäule – optimale Schonung des Rückenmarks

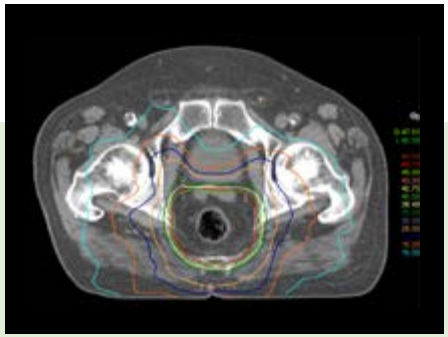

Abb. 47: VMAT eines Analkarzinoms – optimale Schonung der Blase

ENTZÜNDUNGS- UND SCHMERZBESTRAHLUNG

Neben der Behandlung von Krebserkrankungen lassen sich auch gutartige, vorrangig entzündlich-degenerative Erkrankungen erfolgreich therapieren. Diese können den Stützapparat des Körpers angreifen und zu teils erheblichen Schmerzen sowie Einschränkungen der Beweglichkeit führen. Die häufige Behandlung mit Schmerzmitteln ist aufgrund der Nebenwirkungen bei längerer Einnahme (z. B. dauerhafte Leber- und Nierenschäden) nur als eine vorübergehende Lösung zu sehen. Hier kann die Strahlentherapie einen wichtigen Beitrag leisten.

Die verabreichte Dosis ist dabei nur ein Bruchteil von der Dosis, die bei der Tumorbehandlung erforderlich ist, sodass Nebenwirkungen sehr selten sind.

Eine Therapieplanung auf Basis der modernen Hybridbildgebungsverfahren trägt im Einzelfall zur Präzisierung des Strahlenfelds bei und kann durch die Kombination aus Anatomie (CT, MRT) und Funktion (PET, SPECT) zwischen entzündetem und intaktem Gewebe sicher unterscheiden.

Gutartige Erkrankungen	Bösartige Erkrankungen
▪ Achillessehnenreizung	▪ Hirntumoren: Meningeom, Astrozytom, Glioblastom
▪ Fersensporn	▪ Kopf-Hals-Tumor
▪ Impingement-Syndrom	▪ Lungenkarzinom und -rundherd
▪ Fibromatosen	▪ Mammakarzinom
▪ Gelenkarthrose	▪ Gastrointestinale Tumoren: Ösophagus-, Magen-, Leber-, Rektum-, Analkarzinom
▪ Schmerzhafte Schultersteife	▪ Prostatakarzinom
▪ Tennisellenbogen/Golfellenbogen	▪ Endometriumkarzinom
▪ Weichteilverkalkung	▪ Zervixkarzinom
▪ Morbus Dupuytren	▪ Metastasen: Knochen, Hirn, Lunge
▪ Endokrine Orbitopathie	▪ Hodgkin- und Non-Hodgkin-Lymphom
	▪ Sarkom

ELEKTA VERSA HD & AGILITY 160 MLC

Das Gerät

Die adaptive bildgeführte Strahlentherapie mit den Elekta-Geräten der neuesten Generation bietet den Vorteil der Zeitersparnis, des hohen Patientenkomforts und der Behandlungssicherheit. Alle modernen Bestrahlungstechniken (3D-Bestrahlung, IGRT, VMAT, Stereotaxie) stehen an den Geräten zur Verfügung und können auch miteinander verknüpft werden. Es kann daher individuell jeder Plan so optimiert werden, dass er den medizinischen Erfordernissen optimal entspricht.

Unsere Elekta-Geräte werden bei größeren Volumina zur effektiven Applikation einer ausreichend hohen Strahlendosis in einem kurzen Zeitraum eingesetzt. Darüber hinaus können viele gutartige Erkrankungen (Entzündungen des Bindegewebes und der Gelenke) behandelt werden.

Besondere Funktionalitäten

Die Funktion der am DTZ Berlin eingesetzten Elekta-Beschleuniger umfasst neben der Möglichkeit des stereotaktischen Einsatzes auch die Low-dose-CT (kV/MV) zur exakten Bestimmung der Tumorlage und -größe – selbst kurz vor dem Eingriff. Darüber hinaus ist durch das Atemgating mittels holographischer Lagerungshilfe (SGRT), bei dem die Atemkurven während der Bestrahlung in Echtzeit berücksichtigt werden können, eine Verkleinerung des zu bestrahlenden Zielgebiets möglich. So wird umliegendes Gewebe optimal geschont und mögliche Nebenwirkungen der Bestrahlung reduziert. Eine weitere hervorzuhebende Funktionalität ist die VMAT als Weiterentwicklung der IMRT-Technik, durch die eine Verkürzung der Behandlungszeit selbst bei komplexen Tumorstrukturen erreicht wird.

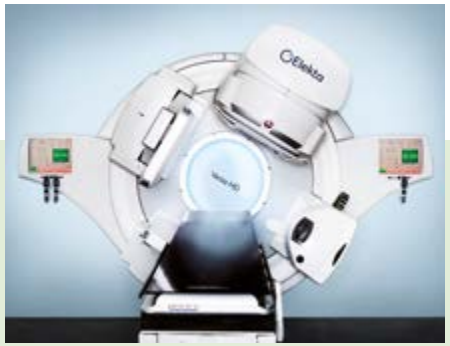

Abb. 48: Elekta Versa HD

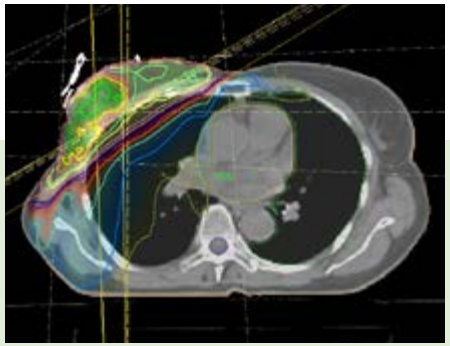

Abb. 49: Bestrahlungsplan durch Kombination 3D- und VMAT-Bestrahlung, optimale Schonung des umliegenden Gewebes

TOMOHD (TOMOTHERAPIE)

Das Gerät

Die TomoHD ist ein bildgeführtes Strahlentherapiegerät, mit dem sowohl die Behandlung kleinster Tumorvolumina mittels Stereotaxie als auch die größerer Tumorvolumina möglich ist.

Vor der Bestrahlung wird eine reine CT oder Verknüpfung mit PET, SPECT bzw. MRT durchgeführt, die mithilfe einer speziellen Software mit dem Beschleuniger verbunden sind. Mit deren Hilfe wird das Zielvolumen eingezeichnet und ein Bestrahlungsplan erstellt. Unmittelbar vor der Behandlung kann eine in dem Gerät integrierte Low-dose-CT erfolgen, zum einen um die Lagerung des Patienten zu überprüfen und ggf. zu korrigieren (3D-Lokalisation), zum anderen um auch kleinste Änderungen der Tumorgröße feststellen zu können (IGRT).

Zur Behandlung dreht sich der Bestrahlerkopf in einem 360°-Winkel um den Patienten, damit der Tumor von jeder Seite angegriffen werden kann (3D-Bestrahlung). Zeitgleich werden technische Stellgrößen, wie z. B. die Feldgröße und -form sowie die Dosisleistung fortlaufend an die Spezifika des Tumors angepasst. Mit den in dem Gerät integrierten beweglichen Lamellen ist es möglich, den Tumor nachzubilden und hochpräzise zu bestrahlen.

Besondere Funktionalitäten

Mit der HD-Technik (= helikal und direkt) im TomoHD-Gerät und dem automatischen Vorschub der Patientenliege kann die Behandlung aller Krebsarten bei zugleich kurzen Behandlungszeiten abgedeckt werden, d. h. von kleinsten Strukturen wie Hirnmetastasen und Akustikusneurinomen bis hin zu großen Zielvolumina. Auch die Bestrahlung mehrerer Organe in einem Behandlungsdurchgang ist so möglich. Dabei ist sie so präzise, dass radiochirurgische Eingriffe möglich sind. Selbst Tumorlokalisationen in der Nähe hochsensiblen gesunden Gewebes können gezielt und schonend behandelt werden.

Abb. 50: TomoHD mit Funktionsskizze

FRAGESTELLUNGEN IN DEN FACHBEREICHEN

ONKOLOGIE

Das DTZ – zwei Standorte, ein Ziel

Mit 30 Jahren Erfahrung ist das DTZ Berlin ein Medizinisches Versorgungszentrum mit dem Schwerpunkt auf der Diagnostik und Therapie von Tumorerkrankungen. 2020 erfolgte zudem die Eröffnung unseres OZB Onkozentrums Berlin, das in Kooperation mit den DRK Kliniken Berlin Köpenick die ambulante und stationäre Patientenversorgung unter einem Dach vereint. Eine medizinisch-technische Ausstattung auf dem höchsten Niveau sowie die enge interdisziplinäre Zusammenarbeit von niedergelassenen und Klinikärzten stellt dabei die optimale Behandlung von Krebspatienten sicher.

Onkologische Patienten können bei uns die gesamte Palette von Untersuchungs- und Behandlungsmethoden erhalten. Seit diesem Jahr bieten wir an unserem Standort in Köpenick nun auch den direkten Zugang zu medikamentöser und chirurgischer Tumortherapie an – alles unter einem Dach, dem Konzept der kurzen Wege folgend. Dabei sind alle Abteilungen und technischen Geräte über eine Spezialsoftware miteinander verbunden. Dies birgt den Vorteil, dass diagnostische Daten ohne Informationsverlust oder die Notwendigkeit einer weiteren Untersuchung direkt für die Therapieplanung genutzt werden können.

Für eine effektive Therapiesteuerung gewinnt außerdem die interdisziplinäre Zusammenarbeit stetig an Bedeutung. Diesem Umstand wird auf Tumorkonferenzen Rechnung getragen, an denen die Ärzte des DTZ regelmäßig teilnehmen. Darüber hinaus führt das DTZ Berlin fachübergreifende Fallbesprechungen wöchentlich an seinen beiden Standorten durch.

Zur Förderung des interkollegialen Austauschs und Wissenstransfers bietet das DTZ Berlin seinen Zuweisern jedes Quartal eine kostenfreie Ärztefortbildung zu verschiedensten Fragestellungen an. Im Rahmen dieser von der Ärztekammer Berlin zertifizierten Veranstaltungen werden neben aktuellen medizinisch-wissenschaftlichen Erkenntnissen auch eigene Erfahrungen und Fallbeispiele besprochen sowie praktische Themen wie etwa Abrechnungsmöglichkeiten adressiert.

Abb. 51: ^{18}F-FDG-PET/CT von metabol aktiven Lymphknoten bei gesichertem B-Zell-Lymphom der rechten Tonsille

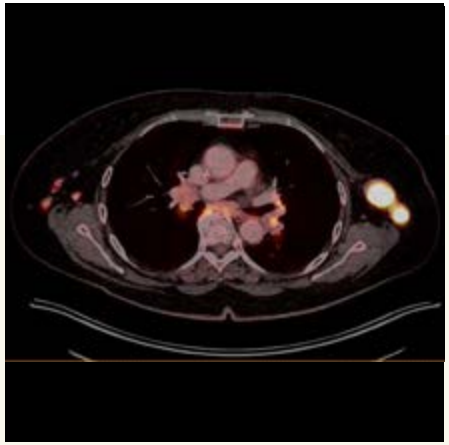

Diagnostik

Eine frühe und sichere Diagnose ist häufig therapieentscheidend. Die konventionelle Radiologie und Nuklearmedizin können eine schnelle und bewährte Aussage zu vorab definierten Fragestellungen liefern. Für Krebserkrankungen bietet sich hingegen die leistungsfähige Hybridbildgebung mit PET/CT, PET/MR und SPECT/CT mit ihren wertvollen Zusatzinformationen an: Die Kombination von Anatomie und Stoffwechsel stellt nicht nur die Krankheit räumlich dar, sondern kann auch das Ansprechen auf eine Chemo-, Hormon- oder Strahlentherapie frühzeitig und sicher erkennen. Die für diese Untersuchungen notwendigen Spürsubstanzen (Tracer) werden in unserer zertifizierten hausinternen Radiochemieeinrichtung mit eigenem Zyklotron individuell für jeden Patienten und ohne Zeitverlust GMP-gerecht hergestellt. Mit der Arzneimittelzulassung für unser FDG-Produkt „FluTor“ sind wir darüber hinaus in der Lage, Patienten anderer Einrichtungen zuverlässig zu versorgen.

Therapie

Je exakter die Diagnostik ist, desto zielgerichteter kann die Therapie erfolgen. Aus diesem Grund nutzen wir für eine effektive onkologische Behandlung 1:1 die hochpräzisen Diagnostikdaten. So ist etwa die punktgenaue 360°-Bestrahlung selbst kleinster Tumoren in unserem Zentrum für Strahlentherapie möglich. Hierfür stehen 5 hochmoderne Beschleuniger zur Verfügung. In unserem Zentrum für Interventionelle Onkologie & Radionuklidtherapie kann die mikroinvasive Brachytherapie unter Zuhilfenahme radiologischer Bildgebungstechniken für Patienten mit in die Leber metastasierten Tumorerkrankungen eine wichtige Therapieoption darstellen.
Darüber hinaus können wir unseren Patienten ab sofort in unserer Klinik für Radionuklidtherapie & Theranostik am OZB sowohl die etablierte Radiojodtherapie für gut- und bösartige Schilddrüsenerkrankungen als auch die neuartige Radionuklidbehandlung mit z. B. ^{177}Lutetium-PSMA für Prostatatumoren oder -DOTATOC für neuroendokrine Tumoren anbieten.

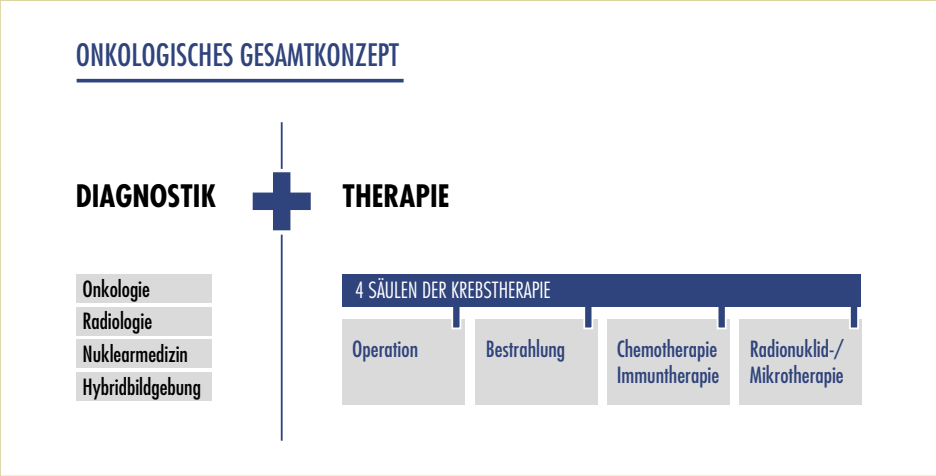

NEUROLOGIE

Morbus Alzheimer

Die Herausforderung für die Diagnostik in Bezug auf Morbus Alzheimer besteht in der Abgrenzung zu anderen Demenzerkrankungen, da sich bei leichten kognitiven Störungen eine eindeutige Diagnose oft als schwierig erweist. Das typische Merkmal der Alzheimerdemenz (AD) sind Eiweißablagerungen (sog. Amyloid-Plaques) im Gehirn, die bereits lange vor dem Auftreten von klinischen Symptomen erhöht sind.

Durch die Amyloid-PET-Bildgebung gelingt die Darstellung der für die AD symptomatischen Eiweißablagerungen. Die Schnittbildtechnik (CT, MRT) liefert hierbei die exakte räumliche Zuordnung. So kann mit sehr hoher diagnostischer Genauigkeit bereits in einem frühen Stadium AD ausgeschlossen oder bestätigt werden. Das DTZ beteiligt sich an mehreren Studien zu dieser Fragestellung.

Morbus Parkinson

Mit der Hirnperfusionsdiagnostik gelingt die Bestätigung bzw. der Ausschluss von Mikrozirkulationsstörungen des Kortex sowie die Einschätzung des Therapieeffekts durchblutungsfördernder Substanzen. Die Dopamin-Transporter-Szintigraphie (DaTSCAN) gestattet die Unterscheidung zwischen essenziellem Tremor und Morbus Parkinson. Bei einer pathologischen Verminderung der Aktivität an den präsynaptischen Nervenfasern ist ein essenzieller Tremor ausgeschlossen.

Mit einer Dopamin-D2-Rezeptor-Szintigraphie wird dann zwischen Morbus Parkinson und z. B. einer Multisystematrophie differenziert. Mit der SPECT/CT wird die räumliche Auflösung der Szintigraphie stark verbessert, da zur Prüfung des Befunds auch die räumliche Abgrenzung des Signals auf die Substantia nigra erfolgt.

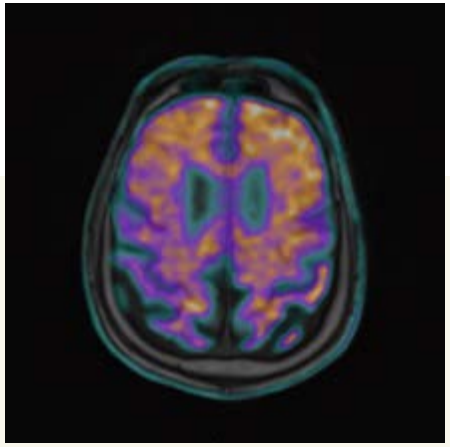

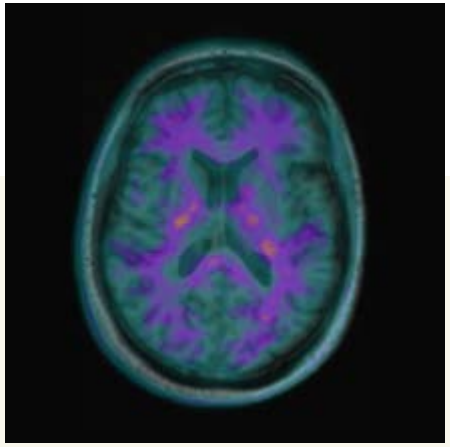

Abb. 52–53: Bestätigung (links) und Ausschluss (rechts) einer Alzheimerdemenz mittels Amyloid-PET/MR

FRAGESTELLUNGEN IN DEN FACHBEREICHEN

Hirntumoren und Meningeome

Bei Hirntumoren handelt es sich um bösartige Strukturänderungen im ZNS, deren Basisdiagnostik durch CT und MRT erfolgt. Darüber hinaus besteht jedoch Bedarf an zusätzlichen physiologischen und biochemischen Informationen, die durch die molekulare Bildgebung der PET/CT und PET/MR erfolgen.

Für die Darstellung von Hirntumoren in der PET/CT bzw. PET/MR wird die Aminosäure ^{18}F-Tyrosin verwendet; bei Meningeomen haben sich dagegen ^{68}Ga-DOTATOC und ^{18}F-DOPA bewährt. Sowohl in der Primärdiagnostik als auch ganz besonders im Verlauf bzw. der Rezidivdiagnostik kann die PET/CT bzw. PET/MR mit großem Nutzen eingesetzt werden.

Durch die gute Abgrenzbarkeit ist eine präzise Operationsplanung bzw. Festlegung der Strahlendosis und der zu bestrahlenden Region möglich, womit sowohl eine Über- als auch Untertherapie vermieden werden kann.

Durch die Herstellung in unserem hauseigenen GMP-zertifizierten Radiochemielabor sind die Substanzen jederzeit verfügbar.

SPECT/CT

Indikation: Parkinsondiagnostik (DaTSCAN), Verdacht auf vertebrobasiläre Insuffizienz, transitorische ischämische Attacke (TIA), Objektivierung einer Migränesymptomatik, weitere Abklärung einer zerebrovaskulären Insuffizienz, Therapieverlaufskontrolle

PET/MR

Indikation: Rezidivdiagnostik bei Hirntumoren, Therapiesteuerung, Abgrenzung der Alzheimerdemenz (AD) von einer milden kognitiven Störung (MCI)

PET/CT

Indikation: Metastasensuche

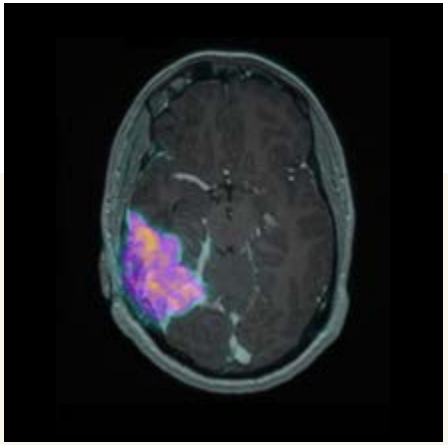

Abb. 54: ^{18}F-DOPA-PET/MR eines Meningeoms

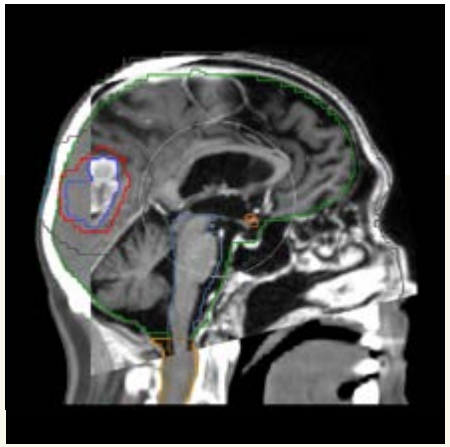

Abb. 55: MRT-gestützte Bestrahlungsplanung

ENDOKRINOLOGIE

Schilddrüsenerkrankungen

In unserem Schilddrüsenzentrum umfasst die Schilddrüsendiagnostik und -therapie die komplette bildgebende Diagnostik, einschließlich sonographisch gestützter Biopsien, bei Bedarf die medikamentöse Therapie sowie die Vermittlung einer chirurgischen oder Radiojodbehandlung.

Wenn aufgrund des Laborbefunds sowie der sonographischen und/oder szintigraphischen Untersuchung der Schilddrüse der Verdacht auf ein medulläres Schilddrüsenkarzinom besteht, kann dieses präzise mithilfe der ^{18}F-DOPA- oder ^{68}Ga-DOTATOC-PET/CT bzw. -PET/MR sicher diagnostiziert werden für eine sich anschließende zielführende Therapie.

- ***Schilddrüsensonographie (TSH, fT3, fT4, PTH, hTG, Vitamin D, Kalzitonin, Anti-TG, MAK, TRO, TRAK)***

Indikation: Verdacht auf Funktionsstörungen der Schilddrüse, Abklärung einer Struma colli, Therapiekontrolle

- ***Schilddrüsensonographie***

Indikation: Differenzialdiagnose von Tastbefunden am Hals, Voruntersuchung zur Szintigraphie

- ***Basisszintigraphie***

Indikation: Knoten der Schilddrüse, Hypothyreose, Hyperthyreose, entzündliche Prozesse der Schilddrüse

- ***Suppressionsszintigraphie***

Indikation: weitere Abklärung eines Autonomieverdachts (Vorbereitung: 10-tägige Schilddrüsensuppression)

- ***Sonographisch gestützte Punktion mit zytologischer Untersuchung***

Indikation: Dignitätsbeurteilung von Knoten, Verdacht auf Thyreoiditis

- ***PET/CT, PET/MR***

Indikation: Schilddrüsenkarzinom

Abb. 56: ^{18}F-DOPA -PET/CT einer Lymphknotenmetastase bei Zustand nach Thyreoidektomie eines medullären Schilddrüsenkarzinoms

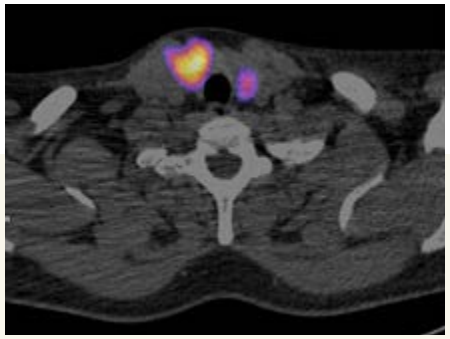

Abb. 57: ^{99m}Tc-MIBI-Proliferations-SPECT/CT mit suspektem Herdbefund

FRAGESTELLUNGEN IN DEN FACHBEREICHEN

Nebenschilddrüsentumoren

Bei Verdacht auf primären bzw. sekundären Hyperparathyreoidismus (HPT, Überfunktion der Nebenschilddrüsen) gelingt die Darstellung des Adenoms zuverlässig und präzise sowohl mit der ^{99m}Tc-SPECT/CT als auch mit der ^{18}F-Cholin-PET/CT bzw. -PET/MR, ggf. zur chirurgischen Intervention. Bei Patienten mit primärem HPT zeigt sich die PET/CT jedoch der SPECT/CT insbesondere bei der Detektion und Lokalisation kleiner Nebenschilddrüsenadenome deutlich überlegen. Ebenso können Nebenschilddrüsenkarzinome zuverlässig detektiert werden.

- ***^{99m}Tc-MIBI-SPECT/CT und ^{18}F-Cholin-PET/CT bzw. -PET/MR***

Indikation: Lokalisationsdiagnostik von Nebenschilddrüsenkarzinomen sowie -adenomen bei Verdacht auf primären und sekundären Hyperparathyreoidismus

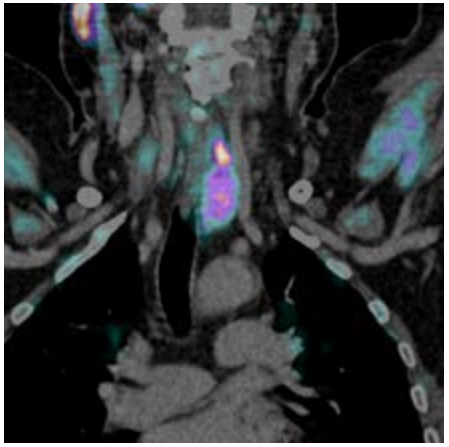

Abb. 58: ^{18}F-Cholin-PET/CT eines Nebenschilddrüsenadenoms

Lokalisationsdiagnostik primärer Hyperparathyreoidismus

	Sensitivität	Spezifität	Genauigkeit
^{99m}Tc-MIBI-SPECT/CT	60,8–78,0 %	98,5–100,0 %	86,0–87,7 %
^{18}F-Cholin-PET/CT	93,7–96,0 %	96,0–100,0 %	95,3–97,0 %

Araz M, Soydal Ç, Özkan E et al. Nucl Med Commun. 2018 Nov; 39(11): 989–994
Beheshti M, Hehenwarter L, Paymani Z. Eur J Nucl Med Mol Imaging. 2018 Sep; 45(10): 1762–1771

Kongenitaler Hyperinsulinismus (CHI)

Der Hyperinsulinismus ist eine seltene, aber lebensbedrohliche Erkrankung von Neugeborenen und Kleinkindern, bei der durch eine meist angeborene Stoffwechselstörung die Bauchspeicheldrüse unverhältnismäßig viel Insulin produziert und ständige und gefährliche Unterzuckerungen des Patienten verursacht. Die PET/CT- bzw. PET/MR-Untersuchung mit ^{18}F-DOPA oder ^{68}Ga-DOTATOC ist für die therapeutische Entscheidung (medikamentös oder chirurgisch) sowie für das Ausmaß einer eventuellen chirurgischen Behandlung entscheidend. In Zusammenarbeit mit Kinderärzten und Chirurgen sind dank der millimetergenauen Lokalisation erstmals auch minimal-invasive Eingriffe bei fokalen Erkrankungen und die sofortige Heilung des zuvor schwerkranken Kindes möglich.

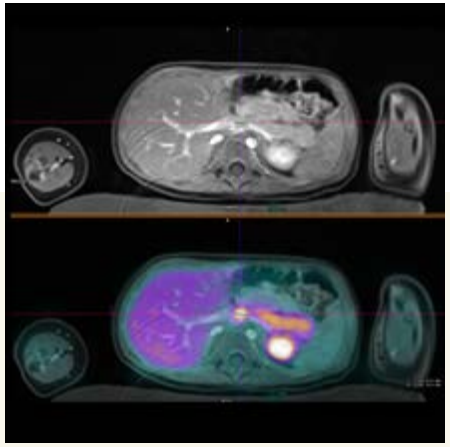

Abb. 59: MRT- (oben) und PET/MR-Darstellung (unten) eines fokalen Hyperinsulinismus

Aktuelles Fallbeispiel:
7 Monate altes männliches Baby mit Verdacht auf Hyperinsulinismus. In der ^{18}F-DOPA-PET/MR findet sich im Bereich des Pankreaskorpus eine noduläre exophytische Raumforderung nach ventral und kranial im Sinn einer fokalen Form des Hyperinsulinismus. Mithilfe der Bildinformationen wurde dem Baby in einer mehrstündigen Operation der Fokus entfernt mit dem Effekt der sofortigen Heilung.

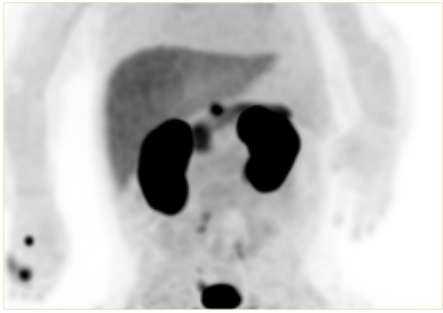

Abb. 60: MIP-Darstellung des Fokus im Pankreaskorpus

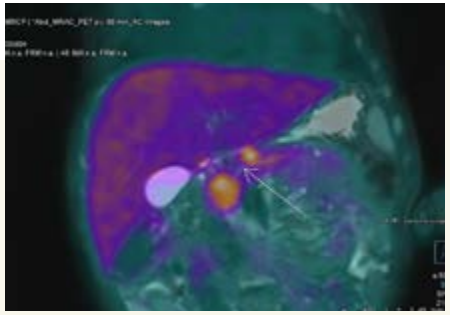

Abb. 61: PET/MR-Darstellung der fokalen Aktivitätsanreicherung im Pankreaskorpus mit Lage zum Ductus Wirsungianus

FRAGESTELLUNGEN IN DEN FACHBEREICHEN

GASTROENTEROLOGIE

Gutartige Erkrankungen

Mittels Spezialuntersuchungen werden sowohl Funktionsstörungen in der Kinetik des Magen-Darm-Trakts bei Anämie als auch entzündlich bedingte Erkrankungen von Blutgefäßen sowie von Speichel- und Tränendrüsen abgeklärt.

- ***Ösophagusszintigraphie***

Indikation: Bei Formen der Sklerodermie

- ***Ganzkörper-PET/CT***

Indikation: Verdacht auf Takayasu-Arteriitis

- ***Speicheldrüsenszintigraphie***

Indikation: Verdacht auf Morbus Sjögren

- ***Tränenwegsszintigraphie***

Indikation: Verdacht auf Dacryozystitis (Tränensackentzündung)

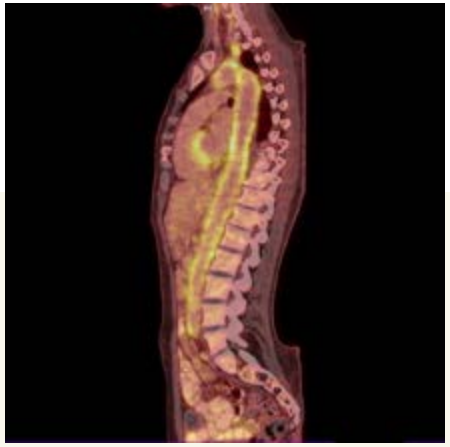

Abb. 62: PET/CT-Darstellung einer Takayasu-Arteriitis

Bösartige Erkrankungen

Gastrointestinale Tumoren sind ein recht heterogenes Feld: Man unterscheidet Karzinome, Karzinoide bzw. neuroendokrine Tumoren und Sarkome. Zu den Karzinomen gehören v.a. das Pankreas-, Leber-, Ösophagus-, Magen- und kolorektale Karzinom. Neuroendokrine Tumoren können überall im Magen-Darm-Trakt vorkommen. Überwiegend lokalisiert sind sie im Appendix, Ileum und Rektum. Unter den Sarkomen des Verdauungstrakts sind die gastrointestinalen Stromatumoren (GIST) die häufigsten Tumoren.

Die Hybridbildgebung mit PET/CT und auch PET/MR bei Krebserkrankungen des Magen-Darm-Trakts, der Leber und der Bauchspeicheldrüse gewinnt zunehmend an Bedeutung und ist – nicht zuletzt aufgrund der gesicherten Kostenübernahme über die Ambulante Spezialfachärztliche Versorgung (ASV) – im Versorgungsalltag angekommen. Das DTZ Berlin nimmt an mehreren ASVen zu dieser Entität teil.

Wichtige Einsatzgebiete der PET/CT bei gastrointestinalen Tumoren sind die Beurteilung des Therapieansprechens und die Rezidivdiagnostik. Auch zur Dignitätsbeurteilung unklarer Raumforderungen kann die funktionelle Bildgebung mittels PET wertvolle Informationen für eine optimierte Therapieplanung liefern.

An unserem neuen Standort im OZB Onkozentrum Berlin erfolgt die Behandlung zusammen mit dem zertifizierten Darm- und Pankreaszentrum. Darüber hinaus bietet das DTZ am Frankfurter Tor als eines der wenigen Zentren weltweit die interstitielle Brachytherapie der Leber an.

Tracer

Während Tumoren des Magen-Darm-Trakts und der Leber (hier häufig Adenokarzinome) mit dem Tumorstandardtracer ^{18}F-FDG sicher lokalisiert werden können, ist die Diagnostik neuroendokriner Tumoren an spezielle Tracer gebunden. Aus diesem Grund werden für ihre Darstellung ^{18}F-DOPA und auch ^{68}Ga-DOTATOC verwendet. Ihr Messprinzip ist ähnlich dem der bekannten Somatostatin-Rezeptor-Szintigraphie, weist jedoch eine wesentlich höhere Spezifität, Sensitivität, Genauigkeit und Detailerkennbarkeit auf.

Ein noch recht neuer Tracer am DTZ Berlin ist das ^{68}Ga-FAPI, das sich für die Darstellung verschiedenster Karzinome eignet und mit dem wir in unserer Einrichtung insbesondere bei gastrointestinalen Tumoren bereits sehr gute Erfahrungen sammeln konnten.

PET/CT und PET/MR

Indikation: Kolon-, Ösophagus-, Magen-, Leber-, Rektum-, Anal-, Pankreaskarzinome, gastrointestinale neuroendokrine Tumoren (Karzinoide), gastrointestinale Stromatumoren (GIST)

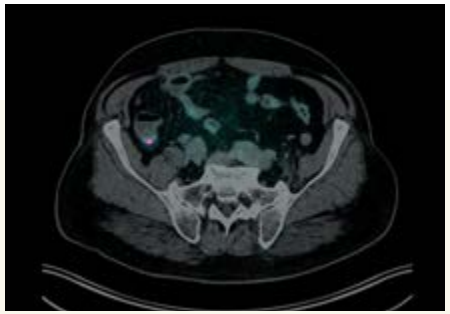

Abb. 63: ^{68}Ga-DOTATOC-PET/CT mit fokaler Anreicherung eines neuroendokrinen Tumors im terminalen Ileum

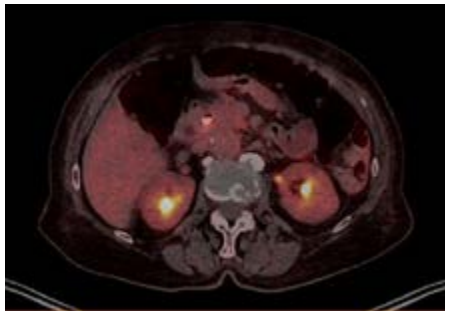

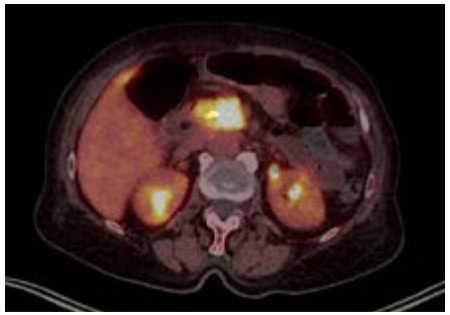

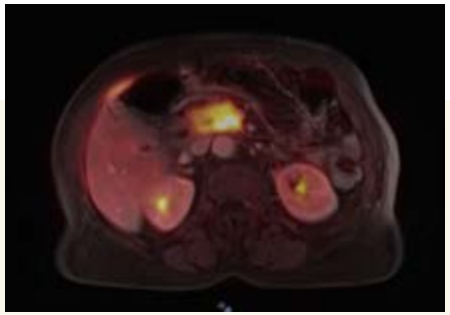

Abb. 64–66: Pankreasläsionen mit ^{18}F-FDG-PET/CT (oben) sowie mit ^{68}Ga-FAPI PET/CT (Mitte) und PET/MR (unten)

KARDIOLOGIE

Herz-SPECT

Die nuklearmedizinische Durchblutungsmessung mittels Herz-SPECT (Einzelphotonen-Emissionscomputertomographie) stellt sensitiv belastungsabhängige Perfusionsstörungen dar und ist eine schonende wie aussagekräftige Untersuchungstechnik. Im Fall der Diagnostizierung relevanter Perfusionsstörungen stellt sich die Frage der weiteren Abklärung: interventionsbedürftige Stenose oder konservativ zu behandelnde Durchblutungsstörung.

Mittels Myokard-SPECT wird die Mikrozirkulation des linksventrikulären Herzmuskels dargestellt. Damit gelingt die Ergänzung der invasiven oder nichtinvasiven Beurteilung der großen Koronargefäße mit einer hohen Ausschlusssicherheit für das Vorliegen von myokardialen Durchblutungsstörungen. In diesen Fällen besteht nur ein geringes Erkrankungsrisiko. Hingegen ist die Bestätigung von Durchblutungsstörungen eine wichtige Information zur Planung der weiteren Behandlung (z. B. Medikation, Operation).

Herz-SPECT (in Ruhe und unter Belastung)

Indikation: Verdacht auf koronare Herzkrankheit, Ischämie- und Narbendiagnostik, atypische Angina pectoris, Diskrepanz zwischen subjektiver Beschwerdesymptomatik und EKG-Befund, Verlaufsbeurteilung nach aortokoronarem Bypass und nach PTCA, Amyloidose

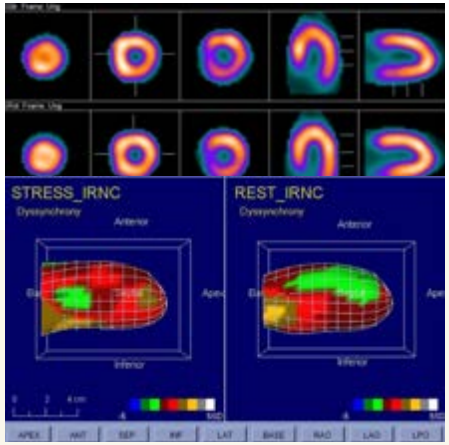

Abb. 67: Gated Herz-SPECT-Funktionsdiagnostik mit Normalbefund

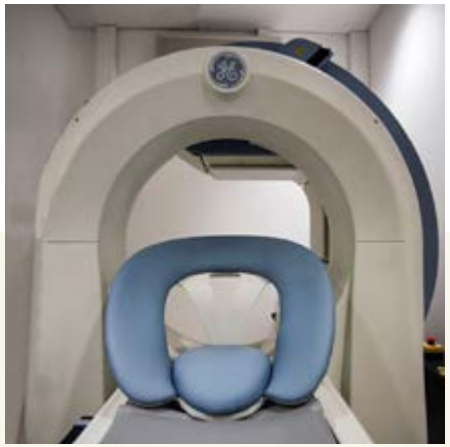

Abb. 68: Herz-SPECT-Gerät

Herz-CT

Sobald eine belastungsabhängige Durchblutungsstörung des Herzmuskels festgestellt wurde bzw. bei auffälliger Herz-SPECT, ist es für die Planung des weiteren diagnostischen Vorgehens wichtig zu wissen, ob die Durchblutungsstörungen durch eine Erkrankung der großen Herzkranzgefäße bedingt sind oder ihren Ursprung in einer Erkrankung der kleineren Gefäße haben („small vessel disease").

Während im ersten Fall ein Herzinfarkt drohen kann, ist die „small vessel disease" medikamentös zu behandeln. Um beide Erkrankungen differenzieren zu können, ist eine Gefäßdarstellung erforderlich. Diese kann entweder invasiv mittels Herzkatheter oder nichtinvasiv durch eine CT-Angiographie erfolgen. Der Ausschluss einer hämodynamisch relevanten Koronarstenose gelingt mit einer Sensitivität von 97–99 %.

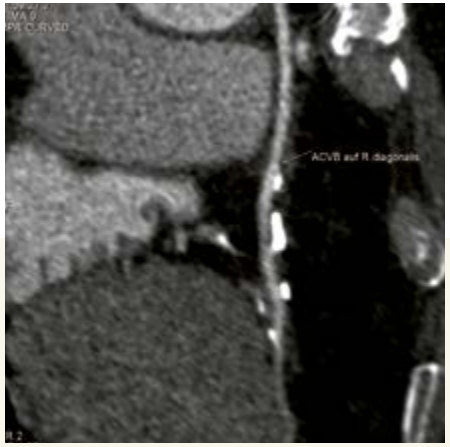

Abb. 69: CT-Angiographie mit multiplen Plaques

- ***Herz-CT***

Indikation: Beurteilung der großen Koronargefäße, Ausschluss einer Koronarstenose

Vorteil der Kombination

Durch zusammenfassende Beurteilung der Herz-SPECT und der Herz-CT ergibt sich damit eine aussagekräftige Diagnostik der Durchblutung des Herzmuskels und der Koronargefäße. Mithilfe der Kombination dieser beiden Verfahren müssen nur diejenigen Patienten mittels Herzkatheter untersucht werden, für die ein solches Vorgehen aus therapeutischen Gründen erforderlich ist (z. B. bei Stentimplantation). Mit der Kombination aus CT-Angiographie der Koronargefäße und der Myokard-SPECT steht eine umfassende kardiologische Untersuchung zur Verfügung.

FRAGESTELLUNGEN IN DEN FACHBEREICHEN

PULMOLOGIE

Die szintigraphische Untersuchung der Lunge in SPECT-Technik erlaubt die nichtinvasive Beurteilung der Belüftung der Lunge und der Durchblutung des Lungengewebes. Aufgrund der zusätzlichen anatomischen Bewertung besitzt die SPECT/CT insbesondere bei der Frühdiagnostik von Lungenembolien eine große Bedeutung. Für die Lokalisations- und Ausbreitungsdiagnostik bösartiger Lungentumoren kommt v. a. die hochpräzise PET/CT zum Einsatz.

Bei der strahlentherapeutischen Behandlung von Lungentumoren muss die Verschiebung durch Atembewegungen berücksichtigt werden. Dies geschieht in unseren beiden Strahlentherapieeinrichtungen mithilfe spezieller Atemgatingtechniken (ABC-Gating, softwarebasiert mit Symmetry). Zusätzliche Präzision wird mit der Stereotaxie (Elekta Versa HD, TomoHD) erzielt, die ohne Skalpell punktgenau den Krebs angreift.

- ***Lungen-PET/CT***

Indikation: Verdacht auf Lungenkarzinom und -rundherd

- ***Lungen-SPECT/CT***

Indikation: Frühdiagnostik einer Lungenembolie oder Ventilationsstörung

- ***Lungenperfusionsszintigraphie***

Indikation: V. a. Lungenembolie oder lokale Durchblutungsstörung der Lunge

- ***Lungenventilationsszintigraphie***

Indikation: V. a. Ventilationsstörung

- ***Röntgen-Thorax***

Indikation: Ausschluss bzw. Bestätigung von neoplastischen oder entzündlichen Lungenerkrankungen

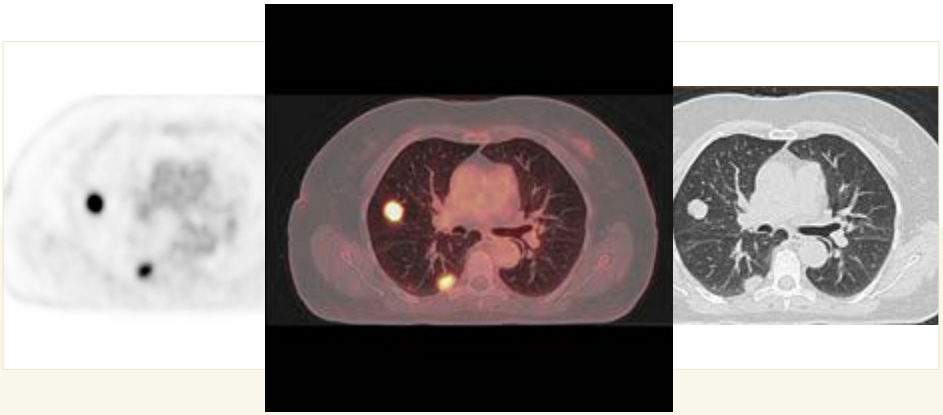

Abb. 70–72: Pulmonale Rundherde rechts im Mittellappen lateral (S4) und im Unterlappen apikal (S6), PET- (links), CT- (rechts) und PET/CT-Darstellung (Mitte)

Aktuelles Fallbeispiel: ***Lungenmetastase eines Bronchialkarzinoms***

Anamnese
75-jährige Patientin mit einem Bronchialkarzinom vor 2 Jahren. Es erfolgte eine stereotaktische Bestrahlung mit narbiger Remission.

Befund
In der FDG-PET/CT findet sich eine solitäre Lungemetastase im Oberlappen rechts apikal.

Strahlentherapie
Es erfolgt eine atemgetriggerte Hochpräzisions-Strahlentherapie der Lungenmetastase rechts apikal bis 60 Gy.

Schlussfolgerung:
Durch die Verknüpfung von VMAT mit Atemtriggerung können auch bewegliche Tumoren sicher und schonend ohne unnötig große Bestrahlungsfelder behandelt werden.

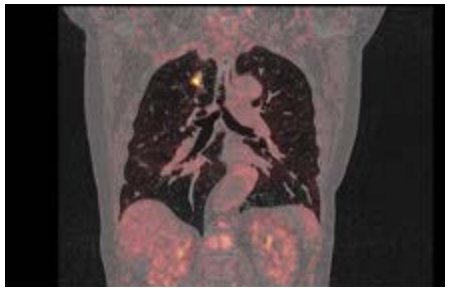

Abb. 73: PET/CT-Nachweis einer solitären Lungenmetastase eines Bronchialkarzinoms im Oberlappen

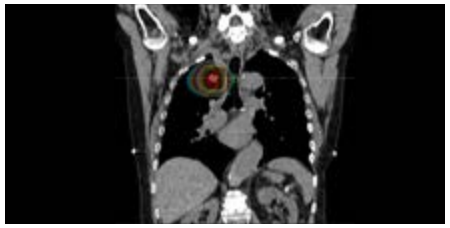

Abb. 74: Atemgetriggerte Hochpräzisions-Strahlenth. bis 60 Gy

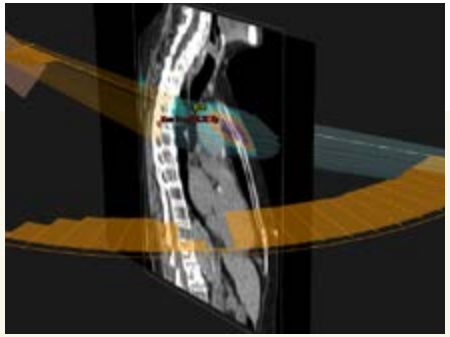

Abb. 75: Dosisapplikation erfolgt im 180°-Bogen mit volumenmodulierter Technik (VMAT)

GYNÄKOLOGIE

Mammakarzinom

Die Diagnostik und Therapie des Mammakarzinoms ist ein Schwerpunktthema des DTZ Berlin. So kommt im diagnostischen Bereich der Bestimmung des Wächterlymphknotens mit der Sentinel-Lymphknoten-Diagnostik sowie der präzisen und oft therapieentscheidenden Ausbreitungsdiagnostik mit PET/CT eine besondere Rolle zu.

Diagnostik
In unseren Einrichtungen bieten mehrere Verfahren an. Hierzu gehören u.a die Mammasonographie und Mammographie. Bei einem verdächtigen Befund kann die Mammographie durch eine 3D-Tomosynthese ergänzt werden. Bei großen Brüsten oder sehr dichtem Gewebe sind wir auch in der Lage, eine sonographisch gesteuerte Biospie durchzuführen.

Allerdings ist dieses Vorgehen nicht für alle Frauen gleichermaßen geeignet. Hier kommen zunehmend bildgebende Verfahren mit höherer Empfindlichkeit zum Einsatz.

Unabhängig vom Brustkrebsrisiko, dem Alter der Patientin und der Brustdichte verbessert z. B. die Mamma-MRT (MR-Mammographie) die frühzeitige Detektion prognostisch relevanter Karzinome. Am DTZ Berlin stehen hierfür mehrere Geräte an beiden Standorten zur Verfügung. Bildgestützt kann während der Mamma-MRT-Untersuchung auch Gewebe entnommen werden.

Bei diagnostiziertem Mammakarzinom führen wir im Primärstaging, aber auch in der Therapiekontrolle und im Restaging eine PET/CT durch, da anhand dieser Daten die weitere Therapie effektiv und zugleich so schonend wie möglich geplant werden kann.

Gemäß dem sog. Sandwich-Prinzip ist die PET/CT mit der Übereinanderlagerung von Stoffwechsel- und anatomischen Informationen in der Lage, sowohl den Primärtumor selbst als auch alle metastatischen Absiedlungen in nur einer Ganzkörperuntersuchung präzise zu lokalisieren.

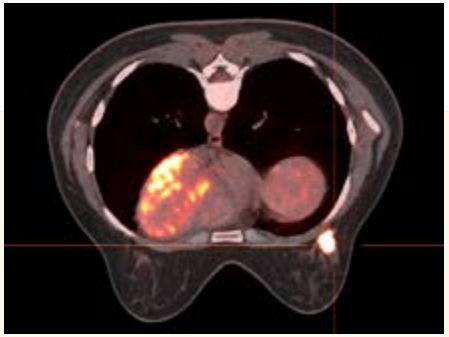

Abb. 76: Mammakarzinom rechts vor neoadjuvanter Chemotherapie

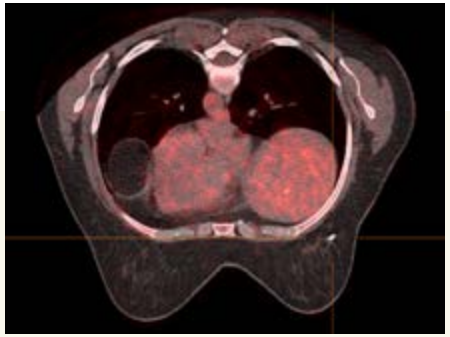

Abb. 77: Vollständiges Therapieansprechen nach neoadjuvanter Chemotherapie

- ***Mammographie mit Tomosynthese***

Indikation: Brustkrebsdiagnostik

- ***Mamma-MRT***

Indikation: Weitere Abklärung bei unklaren Befunden, Differenzierung Narbe vs. Rezidiv nach brusterhaltender Therapie (BET)

- ***PET/CT-Diagnostik***

Indikation: Ausbreitungsdiagnostik, Vermeidung einer Mastektomie, Aussage zum Therapieansprechen

- ***MRT- und Sonographie-gesteuerte***

Indikation: Weitere Abklärung bei unklaren Befunden

Therapie

Hinsichtlich der Therapie des Mammakarzinoms kooperiert das DTZ Berlin seit vielen Jahren mit allen großen Brustzentren Berlins, um eine ganzheitliche Behandlung und ein hohes Qualitätsniveau für alle Patientinnen sicherzustellen.

Zusammen mit der OP ist die Strahlentherapie Grundlage jeder brusterhaltenden Behandlung und wird in unseren Einrichtungen präzise und schonend durchgeführt. Je nach Stadium werden die erkrankte Brust und ggf. auch die angrenzenden Gebiete in die Behandlung aufgenommen.

Durch moderne Behandlungstechniken wird das Risiko für Nebenwirkungen minimiert. Mithilfe der bildgeführten Strahlentherapie (IGRT) kann die exakt richtige Lage der Patientin unmittelbar vor der Behandlung sichergestellt und so die Belastung von Lunge und Herz reduziert werden. Dazu dienen auch bestimmte Atemgatingmethoden, die an beiden Standorten zur Anwendung kommen.

Neben dem ABC-Gating, das auf Atemanweisungen beruht, erfolgt das Atemgating für Patientinnen, die nicht aktiv an der Behandlung mitwirken können, passiv mittels holographischer Lagerungskontrolle (SGRT, C-RAD), bei der die Atmung im gesamten Verlauf erfasst wird. Weiterhin wird softwaregestützt mittels Symmetry die zu bestrahlende Region in Echtzeit vermessen und die Tischposition im Submillimeterbereich angepasst, um Atembewegungen sowie außergewöhnliche Atemereignisse (z. B. Husten, Niesen) zu jedem Zeitpunkt adäquat berücksichtigen zu können.

Darüber hinaus existieren zahlreiche weitere Techniken zur Verbesserung der Behandlung: mit CT-Planung, IMRT/VMAT und Tomotherapie. Am DTZ sind alle diese Methoden etabliert. Somit wird für jede Patientin – besonders auch dank der Möglichkeiten der Kombination dieser Techniken – die individuell optimale Therapie in Absprache mit dem Brustzentrum erreicht.

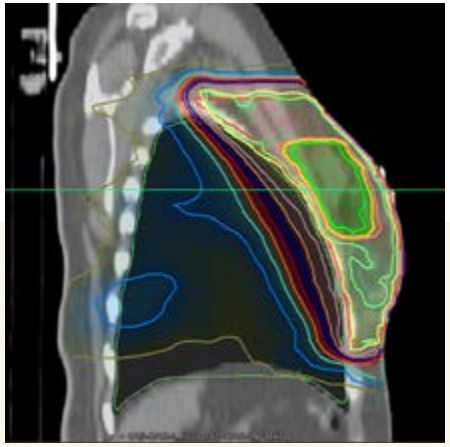

Abb. 78: Konventioneller CT-Bestrahlungsplan und IMRT. Die Verknüpfung erlaubt eine besonders sichere Dosisverteilung bei minimaler Belastung des umgebenden Gewebes

Sentinel-Lymphknoten beim Mammakarzinom

Als Sentinel- oder Wächterlymphknoten wird der erste Lymphknoten im Lymphabflussgebiet eines Tumors bezeichnet. Das bedeutet, dass im Fall der Streuung eines bösartigen Brusttumors die Krebszellen über die Lymphbahnen abwandern und in diesem Wächterlymphknoten nachweisbar sind. Ist der Lymphknoten hingegen frei von bösartigen Zellen, ist davon auszugehen, dass der Tumor noch nicht metastasiert hat.

Da der Zustand des Wächterlymphknotens eine entscheidende Rolle bei der Wahl des Therapieregimes und der Verlaufsprognose der Krankheit spielt, sollte daher vor einer operativen Entfernung des bösartigen Brusttumors der Wächterlymphknoten gesucht werden.

Dies geschieht mittels Szintigraphie, die am DTZ Berlin mit dem hochauflösenden SPECT-Gerät durchgeführt wird. So kann die aufgrund des variablen Lymphabflusses bei jeder Patientin individuelle Lage des Sentinel-Lymphknotens präzise dargestellt werden. Zu diesem Zweck wird in näherer Umgebung der Brustwarze im Bereich der Lymphbahnen eine winzige Menge von mit ^{99m}Technetium markierten Partikeln appliziert, deren Weg mit der SPECT-Gammakamera bis zum ersten Lymphknoten verfolgt wird.

Die auf diese Weise ermittelte exakte Lage des Sentinel-Lymphknotens wird schließlich auf der Haut markiert, sodass nur ein kleiner Schnitt für die operative Entfernung nötig ist. Zusätzlich wird während der zeitnah zur Bildgebung stattfindenden Operation mit einer Spezialmesssonde, der sog. Gammasonde, die von dem Wächterlymphknoten ausgehende, sehr schwache Strahlung gemessen. Hierdurch kann der Lymphknoten schnell und sicher lokalisiert werden.

Der Vorteil der szintigraphischen Darstellung des Sentinel-Lymphknotens liegt in den sehr viel schonenderen Operationen, da nicht mehr radikal alle regionalen Lymphknoten chirurgisch entfernt werden müssen.

Das DTZ Berlin markiert für verschiedene Brustzentren Berlins in Vorbereitung eines operativen Eingriffs die Sentinel-Lymphknoten. Die Qualitätssicherung im Rahmen der Zertifizierung ergab, dass in 98,7 % der Fälle der szintigraphisch lokalisierte Sentinel-Lymphknoten während der chirurgischen Intervention gefunden und erfolgreich entfernt werden konnte.

- ***Sentinel-Lymph-Node-(SLN)-Diagnostik mit SPECT***

Indikation: Operationsvorbereitung



Abb. 79: Präoperative Darstellung des Wächterlymphknotens

Weitere gynäkologische Tumoren

PET/CT und PET/MR-Diagnostik

Für die Diagnostik von Endometrium-, Ovarial- und Zervixkarzinomen wird im DTZ Berlin bevorzugt die PET/CT zur Primärdiagnostik und zur Therapiesteuerung eingesetzt. Mit ihr können alle gynäkologischen Tumoren nichtinvasiv und genau lokalisiert werden.

Die Therapieplanung erfolgt in Kooperation mit gynäkologischen Zentren am Sana Klinikum Lichtenberg und den DRK Kliniken Berlin Köpenick, um die fachübergreifend beste Therapie für die Patientinnen zu bestimmen. Bei gynäkologischen Tumoren des Beckens kann die PET/CT sicher und schonend die Krebsausbreitung, insbesondere in den Lymphknoten, sichtbar machen. Diese Information ist eine wichtige Erweiterung der rein anatomischen Darstellung in der CT oder MRT.

Bei bestimmten Risikofaktoren kann eine Bestrahlung wichtig für eine Verbesserung des Therapieergebnisses sein. Durch die Verknüpfung der PET/CT bzw. PET/MR mit der Strahlentherapie kann die Dosisverteilung individuell und sehr genau angepasst werden. Dies bedeutet für die Patienten, dass auch befallene Lymphknoten sicher behandelt werden, weil die Dosis in den betroffenen Arealen ohne Erhöhung des Nebenwirkungsrisikos gesteigert werden kann. Ebenso ist es durch die Einbindung der Hybridbildgebung möglich, bereits während der Behandlung festzustellen, ob die Krebszellen empfindlich sind und die Behandlung evtl. verkürzt werden kann.

- ***PET/CT- und PET/MR-Diagnostik***

Indikation: Ausbreitungsdiagnostik, Aussage zum Therapieansprechen

Intrakavitäre Brachytherapie

Zur Durchführung der intrakavitären Brachytherapie des Endometrium- und Zervixkarzinoms wird eine Strahlenquelle im Bereich des Tumors in natürliche Körperöffnungen eingelegt, um diesen von dort lokal mit einer hohen Dosis und gleichzeitiger Schonung strahlensensibler Organe (z. B. Blase) direkt von innen zu bestrahlen. Die intrakavitäre Brachytherapie dauert in der Regel nur einige Minuten und wird gut vertragen.

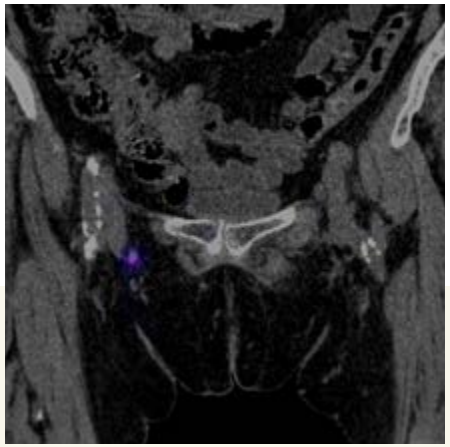

Abb. 80: ^{99m}Tc-NanoHSA-SPECT/CT eines Sentinel-Lymphknotens bei Vulvakarzinom

FRAGESTELLUNGEN IN DEN FACHBEREICHEN

Aktuelles Fallbeispiel: ***Therapiekontrolle eines Zervixkarzinoms***

Anamnese

70-jährige Patientin, die wegen Stuhlgangsproblemen vor 3 Monaten bei ihrem Gynäkologen vorstellig wurde. Histologisch wurde ein Zervixkarzinom gesichert. Daraufhin unterzog sich die Patientin 4 Zyklen Chemotherapie mit Cisplatin, 2 weitere Zyklen sind geplant. Zusätzlich wurde vor 3 Wochen eine Radiatio begonnen mit einer geplanten Gesamtdauer von 6 Wochen. Ferner ist eine Brachytherapie angedacht.

Befund

In der PET/CT findet sich unter laufender Radiochemotherapie ein residueller Glukosemetabolismus im Zervixkarzinom sowie in einer solitären Lymphknotenmetastase retroperitoneal pelvin links.

Schlussfolgerung:

Nach der ersten Bestrahlung ist ein deutliches Therapieansprechen des Tumors und der Lymphknotenmetastasen nachweisbar. Auf Basis der PET/CT-Daten kann nun die Therapie mit einem noch schonenderen Bestrahlungskonzept fortgesetzt werden.

Abb. 81: PET/CT des Primärtumors

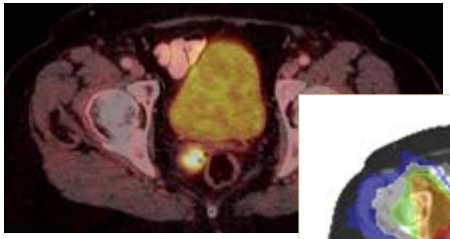

Abb. 82: PET/CT des Lymphknotens

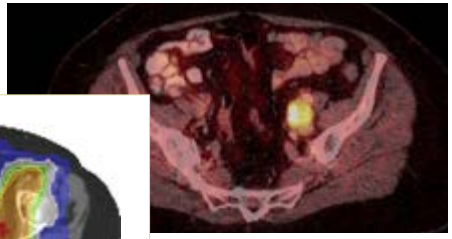

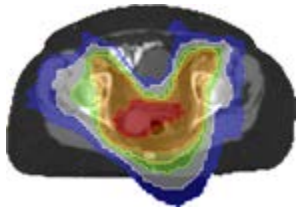

Abb. 83: Bestrahlungsplan des Primärtumors mit erhöhter Dosis für den Tumor und umschriebener Bestrahlung des Lymphabflussgebietes

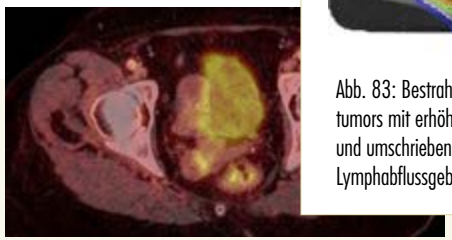

Abb. 84: Nachweis des Therapieansprechens beim Primärtumor mit PET/CT nach der ersten Bestrahlungsserie

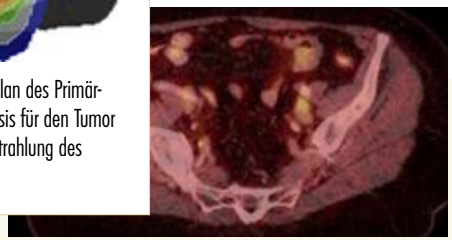

Abb. 85: Nachweis des Therapieansprechens beim Lymphknoten mit PET/CT nach der ersten Bestrahlungsserie

UROLOGIE

Maligne Erkrankungen

Das urologische Fachgebiet behandelt alle Krankheiten der harnbildenden und -ableitenden Organe sowie der männlichen Geschlechtsorgane. Diese können sehr vielgestaltig von Varikozelen bis zum Prostatakarzinom sein. Essenziell sind eine exakte Diagnostik und anschließende frühzeitige Therapie. Schwerpunkt unserer Tätigkeit sind maligne urologische Erkrankungen, die mit der PET/CT oder mit der PET/MR zuverlässig dargestellt werden können.

Prostatakarzinom

Handelt es sich um eine bösartige Erkrankung der Prostata, so kann die PET/CT-Diagnostik mit ^{68}Ga-/^{18}F-PSMA einen wichtigen Beitrag leisten. Bei Verdacht auf eine Samenblaseninfiltration oder einen Kapseldurchbruch liefert die PET/MR die therapeutisch entscheidenden Informationen.

Für Patienten mit einem organbegrenzten oder lokal fortgeschrittenen Prostatakarzinom ohne Fernmetastasen bieten wir die 3D-konformale, helikale Strahlentherapie an. Dank der mitgeführten CT bei der PET/CT-Diagnostik, eingebauter Lagerungshilfen sowie der direkten Verknüpfung von Diagnostik und Therapie über eine Spezialsoftware kann zudem auf eine weitere Planungs-CT verzichtet und zugleich die Therapie besonders genau geplant werden.

In unserer DTZ Privatklinik am OZB ist bei Patienten mit Weichteil- und Knochenmetastasen die Radionuklidtherapie mit ^{177}Lutetium-PSMA möglich. Nach venöser Applikation haftet die Substanz den Tumorzellen an und bestrahlt diese schonend von innen. Für Patienten mit ausschließlich Knochenmetastasen steht in unserem Zentrum für Interventionelle Onkologie & Radionuklidtherapie zusätzlich ^{223}Radium (Xofigo®) zur Verfügung.

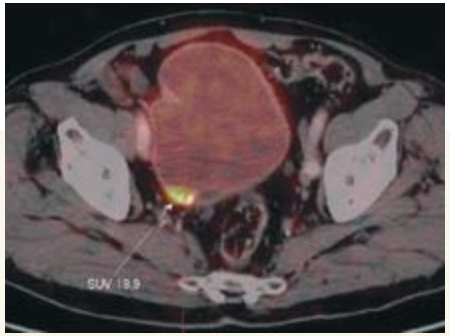

Abb. 86: Urothelkarzinom der Harnblase

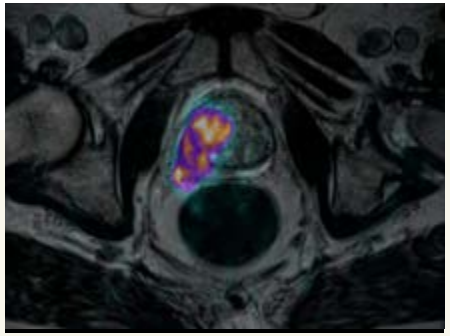

Abb. 87: Therapieentscheidende Darstellung eines kapselüberschreitenden Wachstums eines Prostatakarzinoms

FRAGESTELLUNGEN IN DEN FACHBEREICHEN

Nierenzellkarzinom

Mithilfe der detailgenauen Darstellung der Strukturen in der Hybridbildgebung kann die sich anschließende Therapie optimiert werden. Beispielsweise bieten wir unseren Patienten mit einem Nierenzellkarzinom die interventionelle Mikrotherapie bzw. interstitielle Brachytherapie an. Sie bringt bildgestützt Punktquellen direkt in den Tumor ein und zerstört gezielt die kranken Zellen, während jenseits des Tumors ein steiler Dosisabfall für eine optimale Schonung des gesunden Gewebes sorgt.

- ***MRT-Diagnostik***

Indikation: Zysten, Einblutungen, unklare Raumforderungen

- ***PET/CT- und PET/MR-Diagnostik***

Indikation: Prostatakarzinom, Nierenzellkarzinom, Urothelkarzinom, unklare Raumforderungen, Weichteiltumoren

Benigne Erkrankungen

Die Funktionsdarstellung der Niere und des ableitenden Harnsystems gestattet die Bewertung der seitengetrennten Nierenfunktion, die Beurteilung von Abflussstörungen sowie den Auschluss oder die Bestätigung einer Nierenarterienstenose.

- ***Captopril-Test***

Indikation: Verdacht auf Nierenarterienstenosen

- ***Refluxdiagnostik***

Indikation: Inkontinenz, Harnwegsinfekt

- ***Nierenszintigraphie***

Indikation: Bewertung der seitengetrennten Nierenfunktion, Beurteilung von Abflussstörungen, Ausschluss oder Bestätigung von Nierenarterienstenosen

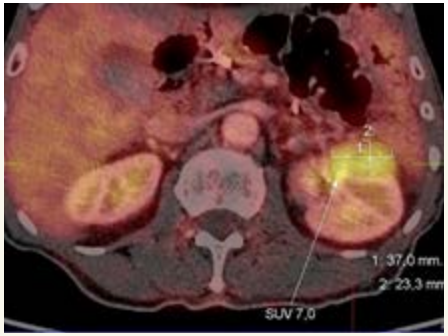

Abb. 88: Ventral gelegenes Nierenzellkarzinom

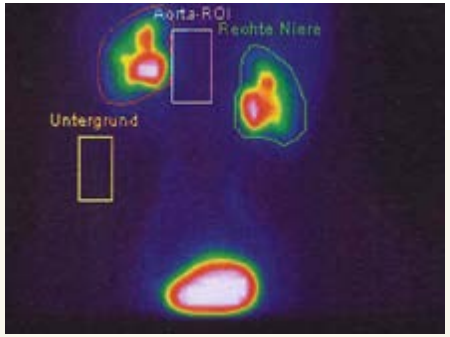

Abb. 89: Nierenfunktionsszintigraphie mit Darstellung einer urodynamisch wirksamen Harntransportstörung

Aktuelles Fallbeispiel: ***Lokalrezidive eines Prostatakarzinoms***

Anamnese

81-jähriger Patient mit Zustand nach radikaler Prostatektomie vor 12 Jahren. Aktuell stieg der PSA-Wert auf 6,76 ng/ml an.

Befund

In der ^{68}Ga-PSMA-PET/CT zeigte sich ein bilaterales Lokalrezidiv nach OP in der ehemaligen Prostataloge, jeweils am lateralen Absetzungsrand.

Strahlentherapie

Es erfolgte eine Strahlentherapie mit einer Gesamtherddosis von 66 Gy, im Boostvolumen von 74 Gy. Im Bereich der Prostataloge und der Samenblase wurde mit einer erhöhten Einzeldosis bestrahlt. Zudem wurde mit dem Patienten über die Anpassung von Lebensgewohnheiten gesprochen.

Schlussfolgerung:

Die Verknüpfung von onkologischer Hybridbildgebung mit präziser Bestrahlungsplanung erlaubt eine optimale Ausschöpfung moderner Bestrahlungstechniken.

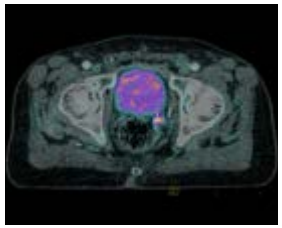

Abb. 90: PET/CT eines kleinen Lokalrezidivs links im ehemaligen OP-Gebiet

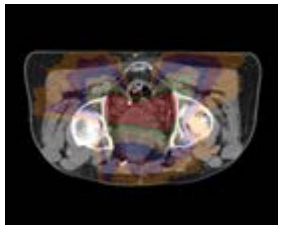

Abb. 91: Integration des PET/CT-Befundes in die Dosisverteilung der Bestrahlungsplanung

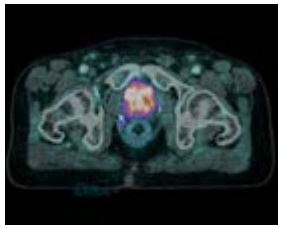

Abb. 92: PET/CT eines winzigen Lokalrezidivs rechts im ehemaligen OP-Gebiet

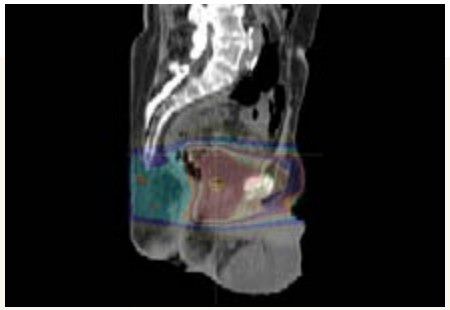

Abb. 93: Optimale Schonung des Rektums bei gleichzeitig sicherer Bestrahlung des Tumors

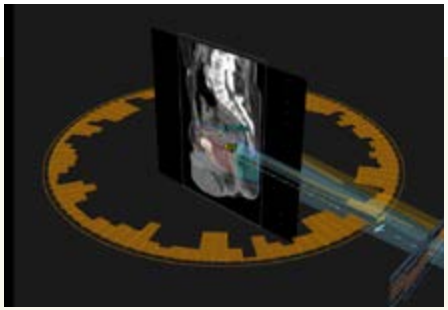

Abb. 94: Wichtung der Dosisabgabe bei der helikalen Bestrahlung

FRAGESTELLUNGEN IN DEN FACHBEREICHEN

ORTHOPÄDIE

Entzündlich-degenerative Erkrankungen

Entzündlich-degenerative Prozesse können den Stützapparat des Körpers angreifen und zu teils erheblichen Schmerzen und Einschränkungen der Beweglichkeit führen. Das Vorkommen dieser Krankheitsbilder häuft sich zwar mit zunehmendem Alter, sie können jedoch auch schon in jüngeren Jahren Probleme bereiten. Damit einher geht häufig ein Verlust an Lebensqualität.

Mit der Doppelkopfkamera wird in weniger als 15 min die Beurteilung des Skeletts im Hinblick auf entzündliche, degenerative oder neoplastische Veränderungen vorgenommen. Bei der Beurteilung von Gelenkprothesen, sofern der Patient über Beschwerden nach einer OP klagt, besitzt die SPECT/CT aufgrund ihrer hohen Sensitivität einen großen Stellenwert. Durch die bessere räumliche Zuordnung können zudem Reizungen außerhalb des Knochens im Bindegewebe nachgewiesen und die Indikation ohne einen invasiven Eingriff für eine erneute OP geprüft werden.

Die häufig als Knochenschwund bezeichnete Erkrankung des Skeletts (Osteoporose) verringert die Knochensubstanz durch natürlichen Abbau. Zur Messung der Knochendichte und zur Bestimmung des Mineralgehalts des Knochens kommt am DTZ Berlin die weltweit empfohlene Dual-Röntgen-Absorptiometrie (DXA) zum Einsatz.

Zur Behandlung entzündlich-degenerativer Erkrankungen werden vielfach Schmerzmittel eingesetzt. Allerdings sind bei längerer Einnahme dauerhafte Nebenwirkungen wie etwa Leber- und Nierenschäden möglich. Hier kann die sichere und schonende Strahlentherapie gutartiger Erkrankungen einen wertvollen Beitrag leisten. Darüber hinaus ist die sog. Radiosynoviorthese (RSO) bei entzündungsbedingten Gelenkschmerzen eine wirkungsvolle und etablierte Therapiemethode.

Knochentumoren

Zur Bekämpfung bösartiger Knochenmetastasen verfügt das DTZ Berlin über eine breite Palette diagnostischer und therapeutischer Methoden. Aufgrund ihrer hohen Sensitivität ist die Knochenszintigraphie fester Bestandteil von Staginguntersuchungen.

Darüber hinaus leistet die PET/CT als hochpräzises Verfahren zur Darstellung tumoröser Prozesse im gesamten Körper einen wichtigen Beitrag zur Therapiesteuerung. Sie gestattet die Optimierung einer sich anschließenden Strahlen- oder Radionuklidtherapie. Insbesondere Schmerzen durch Knochenfiliae können durch eine Strahlentherapie effektiv gelindert werden.

- ***Skelettröntgen, -CT, -MRT***

Indikation: Traumadiagnostik, Differenzierung degenerativer und entzündlicher Veränderungen der Gelenke und Knochen

- ***Knochendichtemessung***

Indikation: Osteoporose

- ***Ganzkörperszintigraphie, -SPECT/CT***

Indikation: Detektion von Skelettteilen mit verstärktem Knochenstoffwechsel, Ausschluss von Skelettmetastasen oder von entzündlichen Veränderungen, Tumorsuche, Morbus Paget, Myositis ossificans

- ***Teilkörperszintigraphie,-SPECT/CT***

Indikation: weitere Abklärung ossärer Veränderungen bei bekannter Lokalisation

- ***3-Phasen-Szintigraphie, -SPECT/CT***

Indikation: Basisverfahren zur Differenzierung entzündlicher Knochen- und Gelenkprozesse (arterielle, venöse sowie Spätphase)

- ***Granulozytenszintigraphie, -SPECT/CT***

Indikation: Detektion und Lokalisation von entzündlichen Vorgängen mit gesteigerter Granulozytenanreicherung, Differenzialdiagnostik von Prozessen mit erhöhtem Knochenstoffwechsel (Entzündung – Neoplasie), Cold-spot-Knochenszintigraphie

Abb. 95–96: SPECT/CT des Sprunggelenks

NEWS

Installation eines neuen hochauflösenden SPECT-Gerätes im DTZ am OZB Onkozentrum Berlin

Online-Termine über www.berlin-dtz.de möglich

Initiierung einer gemeinsamen ASV „Gastrointestinale Tumoren und Tumoren der Bauchhöhle“ in Kooperation mit den DRK Kliniken Berlin

PET/CT-Leistungserbringung in einem interdisziplinären ASV-Netzwerk bei onkologischen und anderen Fragestellungen, z. B. Prostatakarzinom

Inbetriebnahme der DTZ Privatklinik am OZB für Radionuklidtherapie & Theranostik

Integration einer KI-gestützten Konturierung und Bestrahlungsplanung (KI = Künstliche Intelligenz)

Erneuerung der TomoHD

Implementierung des kontaktlosen Atemgatings mittels Surface Guided Radiation Therapy (SGRT, C-RAD)

Veranstaltungen

Auch 2022 werden wir CME-zertifizierte medizinische Fortbildungsveranstaltungen an unseren beiden Standorten in Friedrichshain und Köpenick anbieten. Wir haben coronabedingt Hygienekonzepte sowie Möglichkeiten der virtuellen Fortbildungen erarbeitet, um die Sicherheit der Teilnehmer zu gewährleisten.

Gern informieren wir Sie im Vorfeld zu Themen und Referenten. Über Ihre Teilnahme würden wir uns freuen.

IMPRESSUM

Herausgeber:
DTZ Berlin, Kadiner Str. 23, 10243 Berlin

Redaktion, Layout, Satz & Druck:
alesco.concepts, Berlin, Kommunikation & Wissenschaft
www.alesco-concepts.de

DTZ CAMPUS FRIEDRICHSHAIN

MVZ **DTZ am Frankfurter Tor**
Kadiner Straße 23
10243 Berlin

Ärztlicher Leiter: Priv.-Doz. Dr. med. Konrad Mohnike

Nutzen Sie die Parkplätze im Parkhaus des „Kosmos“.

DTZ CAMPUS KÖPENICK

MVZ **DTZ am OZB Onkozentrum Berlin**
Salvador-Allende-Straße 2–8
12559 Berlin

Ärztlicher Leiter: Dr. med. Matthias Lampe

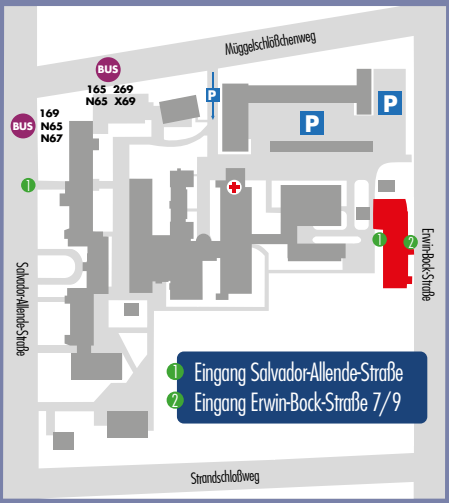

Die Parkplätze auf dem Gelände der DRK Kliniken Berlin Köpenick erreichen Sie über den Müggelschlößchenweg.

Fax: (030) 29 36 97-431
E-Mail: info@berlin-dtz.de

(030) 29 36 97-300

Sprechzeiten:
Mo .– Fr., 8:00 –18:00 Uhr

Fax: (030) 29 36 97-456
E-Mail: info@berlin-dtz.de

ÜBAG MVZ DTZ am Frankfurter Tor/
MVZ DTZ am OZB Onkozentrum Berlin

Ärztlicher Direktor: Prof. Dr. med. Wolfgang Mohnike

Das MVZ DTZ Berlin ist ein zertifiziertes Medizinisches Versorgungszentrum (MVZ).

Gesellschafter

Prof. Dr. med. Wolfgang Mohnike
Priv.-Doz. Dr. med. Konrad Mohnike
Dr. med. Hanno Stobbe
Irina Volkova
Dr. med. Hendrik Herm
Dr. med. Matthias Lampe

DTZ

IAF

DAkkS
Deutsche Akkreditierungsstelle
D-ZM-19660-01-00